



**UNIVERSIDADE FEDERAL DO TOCANTINS
CAMPUS UNIVERSITÁRIO DE ARAGUAÍNA
CURSO DE GRADUAÇÃO EM MEDICINA VETERINÁRIA**

LORRANY DE SOUZA LINO

**RELATÓRIO DE ESTÁGIO CURRICULAR SUPERVISIONADO
RELATO DE CASO: ACROBUSTITE EM BOVINO NELORE.**

Araguaína-TO

2021

LORRANY DE SOUZA LINO

**RELATÓRIO DE ESTÁGIO CURRICULAR SUPERVISIONADO
RELATO DE CASO: ACROBUSTITE EM BOVINO NELORE.**

Relatório de Estágio Curricular
Supervisionado apresentado à
Universidade Federal do
Tocantins - Campus Universitário
de Araguaína para obtenção do
título de Médico Veterinário.
Orientadora: Méd. Vet. Prof^a. Dr^a.
Aline Albert Morgado.
Supervisor: Méd. Vet. Gervázio
Quintanilha Failde de Azevedo.

Araguaína-TO

2021

Dados Internacionais de Catalogação na Publicação (CIP)
Sistema de Bibliotecas da Universidade Federal do Tocantins

- L758r Lino, Lorrany de Souza.
RELATÓRIO DE ESTÁGIO CURRICULAR: ACROBUSTITE DE BOVINO NELORE. / Lorrany de Souza Lino. – Araguaína, TO, 2021.
28 f.
- Relatório de Graduação - Universidade Federal do Tocantins – Câmpus Universitário de Araguaína - Curso de Medicina Veterinária, 2021.
Orientadora : Aline Albert Morgado
1. DESCRIÇÃO DO LOCAL DE ESTÁGIO. 2. ATIVIDADES DESENVOLVIDAS. 3. ACROBUSTITE EM BOVINO NELORE. 4. RELATO DE CASO. I. Título

CDD 636.089

TODOS OS DIREITOS RESERVADOS – A reprodução total ou parcial, de qualquer forma ou por qualquer meio deste documento é autorizado desde que citada a fonte. A violação dos direitos do autor (Lei nº 9.610/98) é crime estabelecido pelo artigo 184 do Código Penal.

Elaborado pelo sistema de geração automática de ficha catalográfica da UFT com os dados fornecidos pelo(a) autor(a).


LORRANY DE SOUZA LINO

RELATÓRIO DE ESTÁGIO CURRICULAR SUPERVISIONADO
RELATO DE CASO: ACROBUSTITE EM BOVINO DE CORTE.

Relatório de Estágio Curricular Supervisionado foi avaliado e apresentado à UFT-Universidade Federal do Tocantins - Campus Universitário de Araguaína, Curso de Medicina Veterinária para obtenção do título de Médico Veterinário e aprovado em sua forma final pela orientadora e pela Banca Examinadora.

Data de Aprovação: 24/04/2021

Banca examinadora:



Prof.ª Dr.ª Aline Albert Morgado
Clínica de Ruminantes - EMVZ-UFT
CRMV-TO 01621-VP SIAPE nº 3091044

Prof.ª Dr.ª Aline Albert Morgado – Orientadora, UFT

Prof.ª Dr.ª Cátia Maria Lobo – Examinadora, UFT

Méd. Vet. Denilson Lima Machado – Examinador

AGRADECIMENTOS

Os meus agradecimentos especiais, à Deus, por todas as bênçãos a mim concedidas, a força e fé que nele encontrei.

Aos meus pais; Luzineide e Sebastião, que com todo esforço, dedicação, trabalho duro e deixando de lado muitas vezes a suas necessidades para favorecer as minhas e me proporcionaram a experiência e oportunidade de cursar um curso superior.

E sem deixar de agradecer às minhas irmãs; Daniela e Ylana, que também tiveram que abdicar de várias coisas em meu nome, além de estarem juntas a mim, nos momentos altos e baixos e quando mais precisei largaram tudo para estar comigo. Um agradecimento especial à minha irmã Daniela, que foi a minha companheira de quarto.

O meu profundo agradecimento ao Ronaldo Luiz, que foi uma pessoa de grande importância, com seu apoio emocional e nos momentos mais difíceis e sem ter nenhuma obrigação, ajudou financeiramente também.

Ao meu companheiro de vida Márcio Teixeira Guimarães, que devo reconhecer que as suas broncas e cobranças para com os estudos tiveram grande significância. Devo mais que agradecimentos a ele, pois esse tão sonhado momento está ocorrendo com o seu auxílio.

Agradeço também a algumas pessoas que foram companheiras e deram a sua contribuição; Géssica Gomes Marinho, Elvys Maicon, Alessandro Carvalho, Taynara Pereira, Elison Moraes (pelas noites de estudos e brigas), Janaina Portalete, Raoni, Denilson e a empresa Ruralista Xingu.

Tenho que agradecer a Universidade Federal do Tocantins- UFT- Campus Araguaína, todos os professores do campus. No especial as Prof^a. Dr^a. Francisca Elda pelo seu gesto de generosidade, Cátia Maria Lobo pelos conselhos e apoio psicológico e além da oportunidade de ter trabalhado com ela e com a equipe do Laboratório de lactologia e microbiologia, agradeço a todos os integrantes. Também ao prof. Dr. José Carlos Ribeiro e a Cristiane, técnica do laboratório, sem ela nada disso teria ocorrido. E a minha querida orientadora por ter tido muita paciência e carinho comigo, e por sua disponibilidade.

E pôr fim, ao veterinário Gervázio Quintanilha por ter me proporcionado durante o período da faculdade a oportunidade de aprender mais sobre a área de atuação de meu interesse e por todos os seus conselhos de vida e profissão.

Jesus te Ama.

Nele, "há esperança para o teu futuro, diz o senhor".

Jeremias 31.17

RESUMO

O presente relatório descreve as atividades realizadas e/ou acompanhadas durante o estágio curricular supervisionado obrigatório, com supervisão do profissional autônomo Médico Veterinário Gervázio Quintanilha Failde de Avezedo, que realiza prestação de serviço na área de Produção e Reprodução Animal, totalizando uma carga horária de 390 horas. As principais atividades desenvolvidas durante o estágio foram sincronização do estro em fêmeas bovinas, IATF (Inseminação Artificial em Tempo Fixo), diagnóstico de gestação por meio de palpação retal e ultrassonografia, bem como avaliação de resultados de inseminação artificial em tempo fixo nas propriedades atendidas e cirurgia a campo. O tema de interesse relatado neste trabalho foi robustecer em bovino nelore.

Palavras-chaves: Campo, Cirurgia, Reprodução.

ABSTRACT

This report describes the followed or realized activities during the mandatory supervised curricular internship, with the supervision of the autonomous Veterinary professional Doctor Gervázio Quintanilha Failde de Avezedo, who provides services in the area of Animal Production and Reproduction, totalizing 390 hours of internship.. The main activities developed during the internship were estrus synchronization in bovine females, Fixed-Time Artificial Insemination (FTAI), diagnosis of pregnancy through rectal palpation and ultrasound examination, as well as evaluation of fixed-time artificial insemination results in the properties served and a field surgery. The topic of interest reported in this work was acrobustitis in Nellore cattle.

Keywords: Surgery, Field, Reproduction.

LISTA DE ILUSTRAÇÃO

Figura 1: Fachada principal do escritório da empresa Portal do Campo, localizada na Av. Santos Dumont, nº 1028, Araguaína- TO.	13
Figura 2: Prepúcio lesionado, sugestivo de acrobustite com presença de miíase.....	20
Figura 3: Prepúcio com úlceras e desvio caudal.....	20
Figura 4: Técnica de circuncisão prepucial em bovino	21
Figura 5: Lâmina prepucial interna seccionada longitudinalmente em quatro partes em formato de “pétala”	22
Figura 6: Touro após a cirurgia de acrobustite	23

LISTA DE QUADROS

Quadro 1: Quantitativo das atividades desenvolvidas durante o estágio curricular supervisionado obrigatório no período de 19/01/2021 a 01/04/2021 com o médico veterinário autônomo Gervázio Quintanilha Failde de Azevedo.	14
--	----

LISTA DE ABREVIATURAS

Méd. Vet.	Médico (a) Veterinário (a)
Prof ^a .	Professora
Dr.	Doutor
Dr ^a .	Doutora
IATF	Inseminação Artificial em Tempo Fixo
FPI	Folheto prepúcial interno
Mg	Miligrama
UFT	Universidade Federal do Tocantins

SUMARIO

1. INTRODUÇÃO.....	12
2. DESCRIÇÃO DO LOCAL DE ESTÁGIO	13
3. ATIVIDADES DESENVOLVIDAS	14
4. ACROBUSTITE EM BOVINO NELORE	15
4.1 Introdução.....	15
5. REVISÃO DE LITERATURA.....	16
5.1 Etiologia	16
5.2 Sinais Clínicos.....	17
5.3 Diagnóstico.....	17
5.4 Tratamento	18
5.5 Pós - Operatório.....	19
6. RELATO DE CASO	19
6.1 Descrição do caso.....	19
7. DISCUSSÃO	23
8. CONSIDERAÇÕES FINAIS.....	25
REFÊRNCIAS BIBLIOGRÁFICAS.....	26

1. INTRODUÇÃO

O objetivo do presente trabalho foi descrever as atividades que foram desenvolvidas no período de realização do estágio curricular supervisionado obrigatório do curso de Medicina Veterinária da Escola de Medicina Veterinária e Zootecnia da Universidade Federal do Tocantins. O estágio foi realizado na área de atuação em Reprodução de grandes animais, no período de 19/01/2021 à 01/04/2021 com total de 390 horas, com supervisão do médico veterinário Gervázio Quintanilha Failde de Azevedo e sob orientação da professora Dr^a. Aline Alberti Morgado.

O desenvolver do estágio curricular supervisionado obrigatório é de suma importância para a formação como médico veterinário, pois nesse momento o acadêmico tem a possibilidade de aprofundar e colocar em prática o que lhe foi passado durante a sua formação acadêmica, sendo oportunidade auxiliar para as suas escolhas de atuação no mercado de trabalho.

2. DESCRIÇÃO DO LOCAL DE ESTÁGIO

O Estágio curricular Supervisionado Obrigatório, foi realizado sob supervisão do Médico Veterinário autônomo Gervázio Quintanilha Failde de Azevedo, graduado pela Universidade Federal do Tocantins - UFT no ano de 2010, que atua profissionalmente na região de Araguaína, região Sul e Sudeste dos Estados do Maranhão e do Pará.

O médico veterinário Gervázio, atua por nome fantasia: Portal do Campo. O local onde se encontra a sede da empresa é compartilhada e se encontra localizada na Avenida Santos Dumont, nº 1028, Setor Manuel Gomes da Cunha no Posto Ipanema, na cidade de Araguaína-TO. As figuras a seguir mostram o local descrito.

Figura 1: Fachada principal do escritório da empresa Portal do Campo, localizada na Av. Santos Dumont, nº 1028, Araguaína- TO.



Fonte: Arquivo pessoal.

A sua atuação nessas regiões é nas áreas de reprodução e produção de bovinos, através de Inseminação Artificial em Tempo Fixo (IATF), diagnóstico de gestação, exame andrológico, exame ginecológico, além de outros serviços veterinários, como assistência técnica na área de nutrição animal.

As análises e planilhamento dos resultados de IATF, foram feitos das seguintes propriedades; fazenda Berro Grosso em Araguaína - TO; Fazenda Barra Bonita e Fazenda Primavera em Arapoema - TO; Fazenda São Sebastião em Colinas do Tocantins; Fazenda Gato

preto. Além disso, foram realizados atendimentos cirúrgicos.

A prestação desse serviço tem sido um diferencial para as empresas rurais, possibilitando a implementação de novas técnicas e tecnologias que propiciam o desenvolvimento econômico do pecuarista, além da criação de animais que tenham um melhor desempenho. Com isso, alavancam os índices de produtividade no cenário nacional.

3. ATIVIDADES DESENVOLVIDAS

As atividades desenvolvidas durante o período de estágio curricular supervisionado obrigatório, foram auxiliar o supervisor nas atividades no escritório com organização e produção de planilhas com os resultados das atividades a campo.

Durante o período do estágio curricular supervisionado obrigatório foi possível acompanhar diversas atividades sendo que as principais foram sincronização do estro em fêmeas bovinas, IATF, diagnóstico de gestação por ultrassonografia e palpação retal, sendo essas em animais de idades diferentes e linha de produção também, como no caso de animais leiteiros que o comportamento é diferente dos animais de corte. Além da variedade na idade gestacional desses animais, de acordo com as diferentes fazendas, isso foi bastante enriquecedor para a vida profissional. E atendimento cirúrgico e avaliação de resultados. Os serviços foram realizados em 5 propriedades diferentes, os serviços eram executados de acordo com a necessidade de cada empresa rural. As atividades desenvolvidas no período de estágio estão descritas no quadro 1 .

Quadro 1: Quantitativo das atividades desenvolvidas durante o estágio curricular supervisionado obrigatório no período de 19/01/2021 a 01/04/2021 com o médico veterinário autônomo Gervázio Quintanilha Failde de Azevedo.

Atividades	Quantidade animais
Análises de dados dos resultados de IATF	12
Inseminação artificial em tempo fixo - IATF	2000
Diagnóstico de gestação	2500
Cirurgia de robustecer	1
TOTAL	4513

4. ACROBUSTITE EM BOVINO NELORE

2

4.1 Introdução

O crescimento pela demanda de carne bovina, em razão do aumento da população e seu poder aquisitivo, acaba pressionando os produtores a buscarem alternativas que maximizem a produção e melhorem a rentabilidade dos sistemas da pecuária de corte (Ferreira et al., 2013).

O Brasil se destaca por ser um dos principais atores na produção e comércio de carne bovina no mundo, reflexo de um estruturado processo de desenvolvimento que elevou tanto a produtividade como a qualidade do produto brasileiro e como consequência sua competitividade e abrangência de mercado. O Brasil se revela com o maior rebanho bovino, o segundo maior consumidor e segundo maior exportador de carne bovina do mundo (EMBRAPA, 2017).

Pelo aumento na demanda da carne bovina e a sua super valorização, ocorre cada vez mais preocupação com a forma de criação e cuidados com os animais. E cada vez vem surgindo novos procedimentos com o intuito de aumentar a produtividade reprodutiva e eficiência. Por isso, a preocupação com doenças que acometem o sistema reprodutivo surgiu.

O mercado profissional oferece ao produtor alternativas cirúrgicas corretivas para diversas doenças que necessitam de cirurgia, como no caso da robustecer, que é um processo inflamatório localizado na extremidade do prepúcio de bovinos que resulta em impotência coeundi (RABELO e SILVA, 2011). A doença ocorre principalmente em touros com prepúcio penduloso, orifício prepucial largo e músculos prepuciais ausentes ou debilitados e pode ser ocasionada por traumas.

Os sinais clínicos mais comuns são prolapso da mucosa prepucial, edema, hemorragia, miíases e necrose, bem como aumento da temperatura, estenose do óstio prepucial voltando-se caudalmente, dor à palpação, podendo haver retenção de urina (RABELO et al., 2008). O diagnóstico dessa doença pode ser realizado através do exame físico do animal e com uma nova técnica que é a utilização de um aparelho de ultrassonografia (ANDRADE, , 2016; NORONHA FILHO et al., 2015).

É ressaltado por Rabelo et al. (2012) que os tratamentos culminam quase sempre em sua totalidade para a cirurgia, sendo que estes touros têm uma grande chance de não voltarem aos trabalhos reprodutivos ou de terem sua vida útil reprodutiva diminuída. Para Rabbers (2013),

quando há danos à lâmina interna do prepúcio, com risco considerável do tecido, o recomendado é o descarte do animal.

Deve-se observar se a realização do tratamento é viável nos diferentes casos. Alguns fatores que se destacam são custos do tratamento e da manutenção deste touro durante o período de convalescença, a possível diminuição do desempenho sexual do reprodutor após a intervenção cirúrgica, o risco do insucesso e as complicações pós cirúrgicas que podem ocorrer. É necessário fazer uma análise econômica comparativa entre a realização do tratamento e a substituição do touro doente.

5. REVISÃO DE LITERATURA

5.1 Etiologia

A lâmina interna do prepúcio é a responsável por manter o pênis do touro ereto e assim alcançar a genitália da fêmea, demonstrando sua importância para a cópula. (RABELO e SILVA, 2011). As lesões no prepúcio normalmente ocorrem de forma traumática, com a exposição peniana, havendo acometimento da bainha prepucial interna. Há, no entanto, outras possibilidades de ocorrência desse tipo de lesão, de forma secundária, ocasionadas por prolapso crônico, rompimento de abscessos, divertículo prepucial e traumas mecânico. Essas lesões de caráter crônico podem levar a um quadro de necrose e estenose, que resultará em total oclusão do orifício prepucial.

Alguns fatores que são predisponentes para a ocorrência da robustecer são as características anatômicas de algumas raças que possuem prepúcio penduloso, grande diâmetro do óstio prepucial, tamanho do prepúcio e ausência ou inabilidade do músculo retrator do prepúcio. Citam-se também a lesões decorrentes de pastagens mal manejadas, com presença de plantas espinhosas e lenhosas, que muitas vezes ocasionam lesões no prepúcio durante o pastejo do animal; além de causas de origem traumáticas por pisaduras; picadas de insetos e ectoparasitas. Além disso, pode ocorrer o prolapso da mucosa prepucial de forma crônica, que pode ser um fator predisponente para a ocorrência de traumas (RABELO e SILVA, 2011).

Os zebuínos são as raças com maior predisposição por possuírem o prepúcio penduloso e orifício prepucial mais largo, em comparação com touros de raças europeias (NASCIMENTO e SANTOS, 2011). Outras raças predisponentes são o Hereford, Aberdeen Angus e Santa

Gertrudis, pois estas possuem uma predisposição para o prolapso intermitente de prepúcio (prolapso que se desenvolve durante o movimento não erétil normal do pênis no interior da cavidade prepucial) que é algo normal para estas raças, porém é uma característica facilitadora para o aparecimento de algumas enfermidades prepuciais, como robustecer (RABELO et. al. 2012).

Nas propriedades que adotam o manejo extensivo e não realizam estação de monta ou monta controlada, os touros estão frequentemente sujeitos a sofrerem injúria prepucial durante a cópula ou durante o pastejo. É necessária atenção e mudanças no manejo na propriedade para evitar esse tipo de lesão, já que o custo com o tratamento é alto e nem sempre é eficaz, podendo o animal ser descartado da reprodução mesmo que seu valor zootécnico seja alto (RABELO et al., 2006).

5.2 Sinais Clínicos

A robustecer é uma das principais afecções que acometem a extremidade prepucial dos bovinos e que muitas vezes pode cursar com seguintes sinais clínicos: prolapso da mucosa prepucial, edema, hemorragia, miíases, necrose (RABELO et al., 2008). Aumento da temperatura, estenose do óstio prepucial voltando-se caudalmente, dor à palpação, podendo haver retenção de urina. Ocorre dificuldade ou a não exposição do pênis, com isso surge um quadro de estrangúria e disúria, urinando em jatos finos ou gotas. Esta urina localizada na cavidade interna da bainha desencadeia intensa reação inflamatória local, caracterizada por celulite, podendo levar a danos da mucosa, tornando o touro inviável para a reprodução por não conseguir cópular ou ter a cópula ineficaz. Ocorre também diminuição no tempo de serviço desse animal (Rabelo e Silva, 2011).

5.3 Diagnóstico

O diagnóstico da robustecer ou acropostite pode ser feito por meio do exame clínico específico, com inspeção e palpação da extremidade prepucial, a fim de identificar-se áreas de fibrose, necrose, úlceras e presença de miíases. Atualmente, novas técnicas de exame complementar, como a ultrassonografia, têm auxiliado os médicos veterinários no diagnóstico (ANDRADE, 2016; NORONHA FILHO et al., 2015).

5.4 Tratamento

O protocolo terapêutico a ser escolhido para o tratamento dessa afecção vai depender do grau de comprometimento da mucosa prepucial e do valor zootécnico do Touro. Caso as lesões sejam de pequena extensão o tratamento pode ser medicamentoso com uso de antibióticos e curativos locais. Já nos casos de lesões crônicas e com a presença de fibrose, estenose do óstio prepucial e necrose, devem ser tratadas cirurgicamente (RABELO et. al. 2012).

São necessárias medidas preparatórias indispensáveis ao paciente a ser submetido à cirurgia, como repouso sexual (isolamento do animal doente mesmo das fêmeas que não estão no cio, em função da masturbação realizada por touros de alta libido na presença de vacas), utilização de ducha fria na região do prepúcio por até 20 minutos, higienização da mucosa prolapsada com água e sabão neutro, aplicação tópica de pomada anti-inflamatória, antibiótica e cicatrizante durante três dias (MARQUES et al. 1988). Antes da cirurgia recomenda-se, que a fibrose e o edema sejam reduzidos a um nível mínimo para diminuir o máximo possível o risco de infecção pós-operatória.

O ideal é que as medidas pré-operatórias ocorram com até cinco dias de antecedência, dependendo da gravidade da lesão, fazer uso por via parenteral de antibióticos e anti-inflamatórios não esteroides e uso de pomadas após a assepsia do prepúcio, com o objetivo de favorecer o ato cirúrgico, pela diminuição da inflamação e melhora clínica (SILVA et al. 1998).

A técnica cirúrgica em si baseia-se na circuncisão prepucial ou postoplastia com exérese da região anatômica lesionada (Silva et al., 1998). Essa técnica de amputação tem menor êxito nas raças europeias já que a membrana prepucial é muito curta. A perda da parede da membrana prepucial após a cirurgia poderá impedir uma extensão adequada do pênis para procriação (Turner e McIlwraith, 2002).

Segundo Silva et al. (1998), uma possível técnica de amputação consiste na circuncisão, no descolamento cirúrgico e no isolamento do folheto prepucial interno (FPI) do óstio prepucial, seguido de incisão longitudinal praticada no folheto até a região limítrofe entre o tecido comprometido e o saudável. Após seccionar transversalmente o folheto prepucial interno será removido a porção lesionada, seguido de hemostasia, com a ligadura dos vasos sanguíneos principais. Procedem-se incisões longitudinais equidistantes no FPI saudável, resultando em um aspecto que se assemelha a quatro “pétalas”. Essa manobra têm o intuito de diminuir o

diâmetro do óstio prepucial com o diâmetro do FPI, para a realização posterior de sutura em padrão Donatti, para a fixação das extremidades das “pétalas” do folheto prepucial interno. No final, a síntese é realizada com padrão simples e separado entre os vértices das “pétalas” e a extremidade do folheto prepucial interno.

5.5 Pós - Operatório

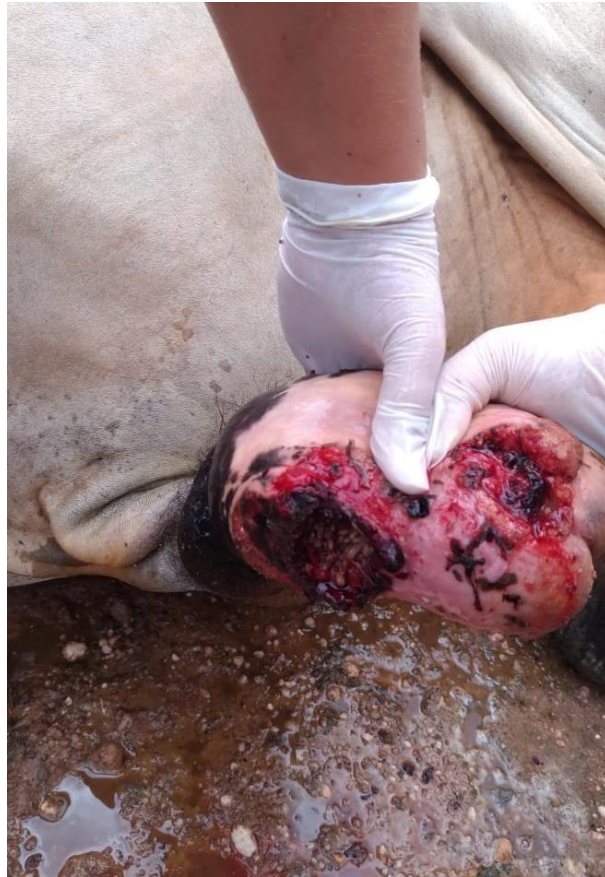Os cuidados pós-operatórios, são similares aos recomendados para o tratamento conservativo e pré-operatório, incluindo uso de anti-inflamatórios, antibióticos e terapia tópica (MARQUES et al., 1988). Ainda como cuidado pós-operatório, recomenda-se o uso de aventais de algodão suspendendo o prepúcio para evitar o contato da ferida cirúrgica com o solo (SILVA et al., 1994; GILBERT, 2004). O prognóstico é bom para casos tratados cirurgicamente (DESROCHERS et al., 1995) quando os cuidados pós-operatórios são realizados adequadamente. Rabelo afirma que, os cuidados pós-operatórios são de suma importância e um dos pontos decisivos para a recuperação do animal, e se isso não for possível de ser realizado ele nem indica a cirurgia.

6. RELATO DE CASO

6.1 Descrição do caso

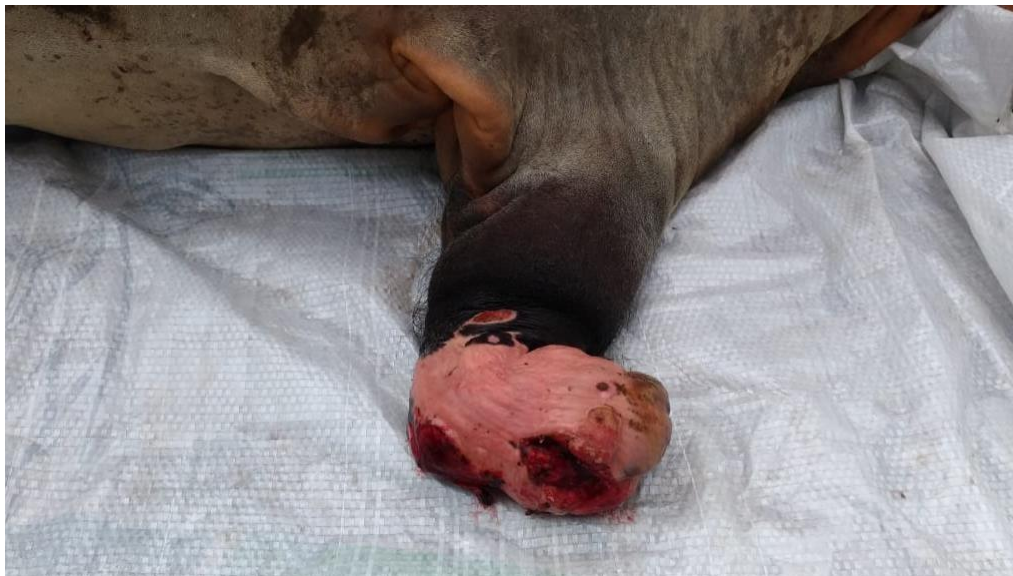Um touro da raça Nelore de 5 anos de idade e com aproximadamente 900 kg de peso corporal foi atendido em uma propriedade rural no município de Santa Fé do Araguaína - TO. O animal apresentava desvio do prepúcio no sentido caudal, edema, fibrose e estenose. O cuidador relata que possivelmente a lesão possa ter ocorrido por trauma, já que o animal possui o hábito de pular as cercas da propriedade. A figura 2 e 3 mostram como o prepúcio do animal estava no dia da cirurgia.

Figura 2: Prepúcio lesionado, sugestivo de robustecer com presença de miíase.



Fonte: Arquivo pessoal.

Figura 3: Prepúcio com úlceras e desvio caudal.



Fonte: Arquivo pessoal.

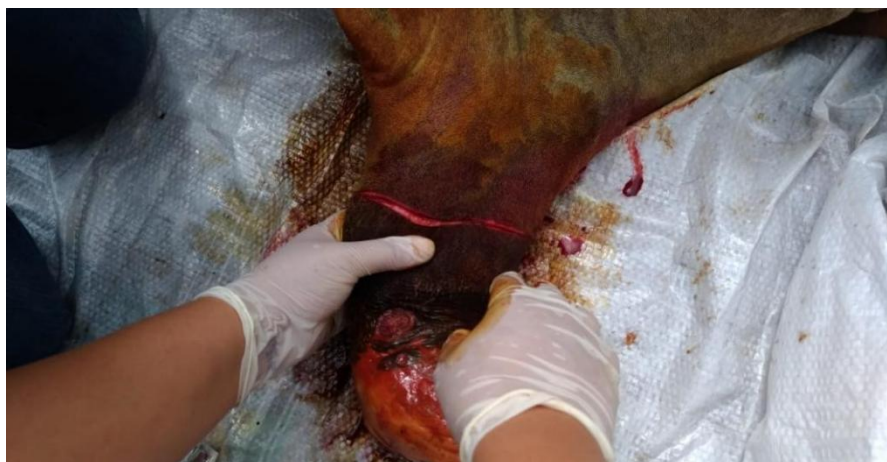No exame físico foi feita palpação abdominal e verificação de anexos, não sendo encontrado nenhum tipo de alteração. No exame da genitália masculina foi observada a presença de miíase, tecido necrótico, fibrose, ulcerações de grande extensão, aumento da temperatura e edema no prepúcio. Por isso, no exame físico chegou-se ao diagnóstico clínico que a lesão era robustecer, necessitando de intervenção cirúrgica. O animal foi mantido em jejum hídrico e alimentar por 12 horas.

Para a realização pré-anestésica, o animal foi contido em brete, fazendo uso de xilazina à 2% como pré-anestésico por via intramuscular na dose de 0,5 mg/kg. Feita a anestesia o animal foi solto em uma área do curral para ser contido manualmente. Após a contenção, o animal foi mantido em decúbito lateral direito com a proteção dos membros pélvicos e torácicos.

Com o animal anestesiado e devidamente contido, realizou-se a antissepsia da região lesionada com água, sabão neutro e álcool iodado. Em seguida realizou-se a anestesia local com cloridrato de lidocaína à 2%, bilateralmente na região prepucial.

Após esses procedimentos iniciou-se a cirurgia reparadora com amputação da porção lesionada. A técnica cirúrgica utilizada foi a de circuncisão (figura 3), com remoção da área atingida e fixação da mucosa prepucial ao óstio por meio de sutura em padrão simples. Realizou-se divulsão, separando a parte cutânea do prepúcio até chegar na uretra e fez-se a tração da mucosa a fim de evitar uma possível torção.

Figura 4: Técnica de circuncisão prepucial em bovino.

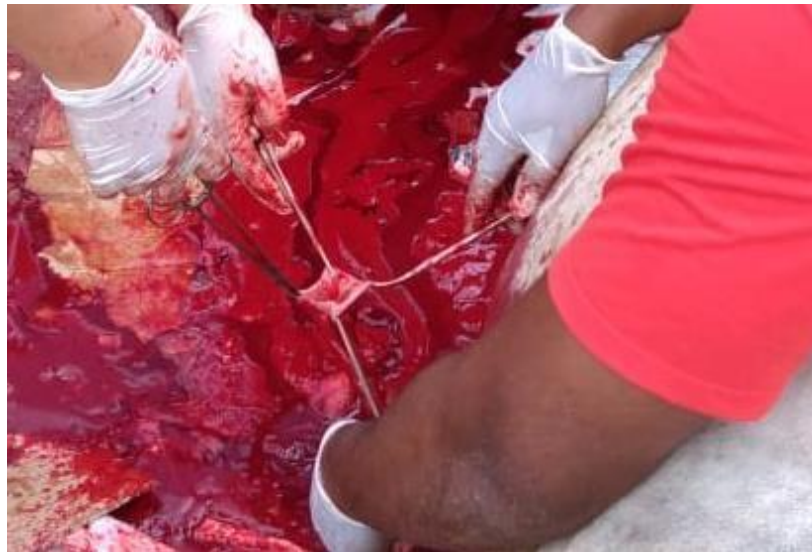

Fonte: Arquivo pessoal.

Foram utilizadas pinças Allis para segurar o canal da uretra, então se procedeu a retirada de todo o segmento através de uma incisão circular na lesão, com a retirada de uma parte do

prepúcio. Posteriormente, realizou-se aproximação da mucosa íntegra com a camada cutânea utilizando padrão simples de sutura e fio de algodão. A lâmina prepucial interna foi seccionada longitudinalmente em quatro partes, em formato de “pétala” (figura 4) , e suturada junto à mucosa com fio de algodão.

Figura 5: Lâmina prepucial interna seccionada longitudinalmente em quatro partes em formato de “pétala”.



Fonte: Arquivo pessoal

Para tratamento pós-cirúrgico, realizou-se a aplicação de flunixin meglumine 5% na dose de 2,2 mg/kg por via intramuscular, uma vez ao dia por 5 dias, oxitetraciclina 10% na dose de 10 mg/kg por via intramuscular profunda, uma vez ao dia por 7 dias e aplicação de spray larvicida na borda da ferida, bem como aplicação de unguento na lesão. Foi recomendado que o animal fosse mantido em um pasto próximo ao curral para facilitar o manejo no tratamento pós-operatório.

Figura 6: Touro após a cirurgia de robustecer.



Fonte: Arquivo pessoal.

7. DISCUSSÃO

Silva et al. (2015) ressaltam que do ponto de vista econômico, a capacidade reprodutiva na bovinocultura é de suma importância, chegando a sobrepor outras características, pois pode resultar em maiores prejuízos: se uma fêmea não reproduzir, a propriedade terá uma cria a menos; no caso de touros a situação piora, pois muitas vezes um único macho é o responsável por uma boa parte da prenhez do rebanho. O proprietário terá grandes perdas econômicas com um animal doente, já que ele terá custo com o tratamento do animal e o tempo de carência reprodutiva que esse animal vai precisar passar. Desta forma, destaca-se a importância de prevenir ou, se necessário, tratar essas afecções prepúciais (SANTOS et al., 2005; RABELO et al., 2006).

Nascimento e Santos (2011) descreveram que os zebuínos são os que possuem maior predisposição por possuir um prepúcio penduloso e orifício prepúcial mais largo, o que condiz com a raça do animal atendido.

Para Viu et al. (2002), normalmente as lesões ocorrem durante a exposição peniana, acometendo a bainha prepúcial interna, porém existem lesões secundárias as quais podem ser causadas por prolapso crônico, rompimento de abscessos, divertículo prepúcial e trauma mecânico. Essas lesões de caráter crônico podem levar a uma necrose e estenose, culminando na total oclusão do orifício prepúcial. É ressaltado por Rabelo et al. (2012) que os tratamentos

culminam quase em sua totalidade para a cirurgia, sendo que estes touros tem uma grande chance de não voltarem aos trabalhos reprodutivos, ou terem sua vida útil reprodutiva diminuída. Por sua vez, Rabbers (2013) relata, que quando há danos à lâmina interna do prepúcio, com risco considerável do tecido, o recomendado é o descarte do animal. O proprietário do animal deste relato optou pelo tratamento em função do alto valor comercial do touro.

O animal aqui descrito apresentava prolapso da mucosa prepucial, edema, hemorragia, miíases e necrose, sinais condizentes com robustecer, uma das principais afecções que acometem a extremidade prepucial dos bovinos (RABELO et al., 2008).

A literatura sugere que seja realizado um tratamento clínico prévio à cirurgia para redução do processo inflamatório, permitindo melhor prognóstico pós- cirúrgico. Anderson (2008) e Silva (1998) indicaram como tratamento prévio a realização de ducha fria na região do prepúcio por até 20 minutos, uso de suspensório e uso de anti-inflamatórios não esteroidais. O mesmo foi descrito por Marques et al. (1998), que ainda sugeriu que essas medidas fossem feitas durante três dias juntamente com a higienização da mucosa prolapsada com água e sabão neutro. Essas medidas iriam auxiliar na diminuição da inflamação e melhora clínica. O animal do presente relato, porém, não recebeu nenhum tipo de tratamento prévio.

A opção cirúrgica se deu pelas características da lesão prepucial, pela extensão da lesão e pelo valor zootécnico do animal. Por esses motivos optou pela escolha de postoplastia, procedimento mais indicado nesses casos (DESROCHERS et al., 1995).

A técnica cirúrgica utilizada foi a descrita por Silva et al. (1998), que consiste na circuncisão ou postoplastia, no deslocamento cirúrgico e no isolamento do folheto prepucial interno do óstio prepucial, seguido de uma incisão longitudinal feita no folheto até o limite entre o tecido comprometido e o saudável. Feita a secção transversalmente entre FPI e a porção da lesão foi feita hemostasia, com a ligadura dos vasos principais. Na porção saudável do FPI foram feitas incisões longitudinais, em formato de “pétala”.

No pós-operatório foram seguidas as recomendações citadas por Sousa (2018), no entanto o autor indica o uso de aventais ou bandagens, com intuito de evitar possíveis complicações ocasionadas pelo contato da ferida cirúrgica com o solo, o que não foi feito. O uso de avental não era recomendado por Lazzeri (1969), com a justificativa desse procedimento gerar acúmulo de urina, podendo levar a um quadro inflamatório. Atualmente, porém, aconselha o uso de aventais desde que sejam impermeáveis e sejam trocados diariamente no momento do curativo.

Essa técnica não foi utilizada, o animal só foi mantido em pasto baixo e próximo ao curral para facilitar o manejo diário.

Anderson (2008) indica que o animal seja mantido em repouso sexual até a total cicatrização, o mesmo sugerido Rabelo et al. (2012). Essa indicação foi seguida.

8. CONSIDERAÇÕES FINAIS

É de suma relevância para a propriedade avaliar se realmente é viável realizar a cirurgia corretiva. Precisa-se ponderar se esse animal vai conseguir cumprir suas obrigações reprodutivas e por quanto tempo; além de avaliar se a causa é genética, podendo o animal passar essa característica para sua prole. Se o proprietário optar pela cirurgia, os cuidadores deverão ter um cuidado diário no pós-operatório para garantir uma recuperação rápida e satisfatória para que o animal consiga voltar para a reprodução. O animal do relato teve uma recuperação satisfatória, que possibilitou seu retorno à atividade reprodutiva dentro um período de 90 dias.

O estágio foi de grande importância para a minha vida profissional, pois através dele pude ter a real visão do mercado de trabalho na área que desejo atuar, e no mas, as dificuldades que irei encontrar para exercer a profissão, já que a realidade de diversas propriedades rurais é precárias, oferecendo as mínimas condições para a atividade, faltando em sua maior parte estrutura adequada e ainda há o fato, das más condições das estradas que dificultam o acesso às propriedades.

REFÊRÊNCIAS BIBLIOGRÁFICAS

DANTAS, G.C.; GASPARIN, A.L.; PEREIRA, J.F.S.; HARTMANN, W. Balanopostite em bovinos: relato de caso. **Revista eletrônica Biociências, Biotecnologia e Saúde**. n.22, 2018. Disponível em <https://revistas.utp.br/index.php/GR1/article/view/2265/1887>. Acesso em: 10 de abril de 2021.

EMBRAPA. **Evolução e Qualidade da Pecuária Brasileira 2012**. Disponível em: <https://www.embrapa.br/documents/10180/21470602/EvolucaoQualidadePecuaria.pdf/64e8985a-5c7c-b83e-ba2d-168ffaa762ad>. Acesso em: 01 de Abril de 2021.

MARQUES, J.A.; MARQUES, L.C.; CANOLA, J.C.; et al. 1988. A acropostite-fimose em touros uma técnica cirúrgica de tratamento. *Ciência Veterinária*. 2(1): 2-3.

NASCIMENTO EF, SANTOS RL. Patologia da reprodução dos animais domésticos. 3 ed. Rio de Janeiro: Guanabara Koogan, 2011. p. 153.

RABELO, RE, VULCANI, VAS, CARDOSO, LD, DUTRA, 2012. Aspectos Anatômicos e sua relação com as enfermidades do prepúcio e pênis no Touro. *Revista Científica Eletrônica de Medicina Veterinária*. (18).

RABBERS, A. S. 2013. Acropostite-fimose em touros - Revisão de literatura e relato de caso. Jataí, GO. Monografia (Residência em Medicina Veterinária) – Programa de Pós-Graduação em Medicina Veterinária, Universidade Federal de Goiás.

RABELO, R.E.; SILVA, L.A.F.; BRITO, L.A.B. et al. Epidemiological aspects of surgical diseases of the genital tract in a population of 12,320 breeding bulls (1982-2007) in the state of Goiás, Brazil. *Ciência Animal Brasileira*, n.3, p. 705-713, 2008.

RABELO, R.E.; SILVA, L.A.F, VIU, M.A.O. et al. robustecer bovina: revisão de literatura. *Revista do Conselho Federal de Medicina Veterinária – CFMV*, v.12, n.37, p.29-36, 2006.

RABELO, RE, VULCANI, VAS, CARDOSO, LD, DUTRA, 2012. Aspectos Anatômicos e sua relação com as enfermidades do prepúcio e pênis no Touro. *Revista Científica Eletrônica de Medicina Veterinária*. (18).

RABELO, RE, SCALLA, VA, VULCANI, RAS, et al., 2015. Parafimose em touro com lesão da

extremidade livre do pênis como intercorrência da enfermidade acropostite – Relato de Caso, *Revista Científica de Medicina Veterinária*, Ano XIII (25):1-12.

SÁ FILHO, Manoel Francisco de. **Importância da ocorrência de estro e do diâmetro folicular no momento da inseminação em protocolos de sincronização da ovulação para inseminação artificial em tempo fixo em fêmeas zebuínas de corte.** 2012. 124 f. Tese (Doutorado) – Universidade Estadual Paulista, FMVZ. Departamento de Reprodução Animal, São Paulo, 2012. Disponível em: https://teses.usp.br/teses/disponiveis/10/10131/tde-29042013-124928/publico/MANOEL_FRANCISCO_DE_SA_FILHO_Corrigida.pdf. Acesso em: 01 de abril de 2021.

SMITH, B.P. Medicina interna de grandes animais. 3. ed. Barueri: Manole, 2006.

SILVA, LAF; FIORAVANTI, MCS; BORGES, NC; et al. 1994. Utilização de avental como auxiliar no pós-operatório da robustecer ou acrobustite-fimose. *Revista UFG*.

SILVA, LAF, SILVA, CA, FIORAVANTI, MCS, et al. 1998. Tratamento cirúrgico da estenose e/ou fibrose prepucial em touros. *ARS Veterinária*, 14:235-244.

TURNER, A.S.; McILWRAITH, C.W. Técnicas Cirúrgicas em animais de grande porte. 2002, c. 15, p. 309-312.

TURNER, AS, McLWRAITH, CW. 1985. *Técnicas cirúrgicas em animais de grande porte*. São Paulo: Livraria Roca Ltda, pp.341, 1985.

VINHAL, A. P. A.; QUIEROZ, P. J. B.; SILVA, L. A. F. Acropostite-fimose em touros. Disponível em <https://www.jasaudeanimal.com.br/blog/acropostite-fimose-em-touros#:~:text=Os%20fatores%20predisponentes%20para%20essa,pisaduras%3B%20picadas%20de%20insetos%20e>. Acesso em: 01 de abril de 2021.

VIU, M.A.O.; TONHATI., CERÓN-MUNHÓZ, M.F.; FRIES, L.A.; TEIXEIRA, R. A. Parâmetros genéticos do peso e escores visuais de prepúcio e umbigo em gado de corte. *ARS Veterinária*, Jaboticabal, v.18, n.2, p.179-184, 2002.