



UNIVERSIDADE FEDERAL DO TOCANTINS  
CAMPUS DE ARAGUAÍNA  
CURSO DE GRADUAÇÃO EM MEDICINA VETERINÁRIA

**FIDELIS JUNIOR DIAS OLIVEIRA**

**RELATÓRIO DE ESTÁGIO CURRICULAR SUPERVISIONADO:  
DERMÓIDE CONJUNTIVAL E PALPEBRAL EM CÃO**

Araguaína/TO  
2022

**FIDELIS JUNIOR DIAS OLIVEIRA**

**RELATÓRIO DE ESTÁGIO CURRICULAR SUPERVISIONADO:  
DERMÓIDE CONJUNTIVAL E PALPEBRAL EM CÃO**

Relatório de estágio curricular supervisionado apresentado ao curso de Medicina Veterinária da Escola de Medicina Veterinária e Zootecnia da Universidade Federal do Tocantins, como requisito parcial para a obtenção do título de Médico Veterinário.

Orientadora: Andréa Cintra Bastos Tôrres Passos  
Supervisora: Erycka Carolina França

Araguaína/TO  
2022

**Dados Internacionais de Catalogação na Publicação (CIP)**  
**Sistema de Bibliotecas da Universidade Federal do Tocantins**

---

O48d Oliveira, Fidelis Junior Dias.  
Dermóide Conjuntival e Palpebral em cão. / Fidelis Junior Dias Oliveira. –  
Araguaína, TO, 2022.  
36 f.

Relatório de Graduação - Universidade Federal do Tocantins – Câmpus  
Universitário de Araguaína - Curso de Medicina Veterinária, 2022.

Orientador: Andreia Cintra Bastos Tôres Passos

1. Dermóide . 2. Ceratite. 3. Pálpebras. 4. Oftamologia. I. Título

**CDD 636.089**

---

TODOS OS DIREITOS RESERVADOS – A reprodução total ou parcial, de qualquer forma ou por qualquer meio deste documento é autorizado desde que citada a fonte. A violação dos direitos do autor (Lei nº 9.610/98) é crime estabelecido pelo artigo 184 do Código Penal.

**Elaborado pelo sistema de geração automática de ficha catalográfica da UFT com os dados fornecidos pelo(a) autor(a).**


FIDELIS JUNIOR DIAS OLIVEIRA

**RELATÓRIO DE ESTÁGIO CURRICULAR SUPERVISIONADO:  
DERMÓIDE CONJUNTIVAL E PALPEBRAL EM CÃO**

Relatório de estágio curricular supervisionado apresentado ao curso de Medicina Veterinária da Escola de Medicina Veterinária e Zootecnia da Universidade Federal do Tocantins, como requisito parcial para a obtenção do título de Médico Veterinário.


Data de aprovação: \_\_\_\_/\_\_\_\_/\_\_\_\_

Banca Examinadora

Documento assinado digitalmente  
 ANDREA CINTRA BASTOS TORRES PASSOS  
Data: 16/07/2022 11:42:29-0300  
Verifique em <https://verificador.iti.br>

---

Prof<sup>a</sup>. Dr<sup>a</sup>. Andréa Cintra Bastos Tôres Passos – UFT  
Orientadora

Documento assinado digitalmente  
 Rozana Cristina Arantes  
Data: 16/07/2022 12:22:16-0300  
Verifique em <https://verificador.iti.br>

---

Prof<sup>a</sup>. Dr<sup>a</sup> Rozana Cristina Arantes



---

Dr<sup>a</sup> Elaine Soares Chaves

*A Deus por todo amor e cuidado em cada detalhe. E aos meus pais, por me apoiarem e sonharem junto comigo.*

## AGRADECIMENTOS

A vida é uma coleção de memórias, e eu guardo boas memórias dessa fase da minha vida. Sempre fica o sentimento de que “Eu podia ter aproveitado mais.”. Mas não guardo arrependimentos, e agradeço por terminar esse ciclo com saúde e otimista com o quê ainda está por vir pela frente.

Gratidão a Deus, por nele tudo se tornar possível, e sua presença fortalecer a esperança, que as vezes fraquejou nos períodos de provas. Suas palavras não eram mentira, quando dizem que ele capacita os escolhidos. E por fortalecer minha família até aqui, sendo a base de apoio como um baldrame é para uma casa.

Aos meus pais, pelo amor, incentivo e apoio para eu ter uma boa educação desde sempre. Que acreditam que a educação é a base do crescimento e sucesso. Todo o esforço e gasto para que eu chegasse até aqui, muitas vezes dando preocupação para eles. Sei que estão mais orgulhosos que eu com essa conquista, e que vão encher a boca para falar que tem um filho médico veterinário.

A todos da minha família que contribuíram de alguma forma com a realização desse sonho, que esperavam por esse momento. Que eu possa retribuir de alguma forma, toda a expectativa e apoio recebido. Obrigado.

Aos meus amigos que me acompanharam desde o início desse processo, que estavam comigo antes da faculdade, e me viram passar por esse período, assistindo de fora da faculdade e vendo a pessoa que eu fui me tornando até aqui. Que me apoiaram e já estavam até impacientes eu diria, mas com bom humor se tornaram bons companheiros. Aos amigos conquistados na faculdade, acredito que nem mesmo a distância e o tempo não irão mudar o carinho e a forma de tratar que tenho com eles.

Ao médico veterinário Dr<sup>o</sup> Arivan e sua esposa Bárbara, que me deram oportunidade de conhecer a veterinária além dos livros, agradeço a confiança e carinho que sempre tiveram. Não imaginam o quanto fizeram diferença na minha vida, tanto profissional e no meu desenvolvimento interpessoal. Serei eternamente grato pelo período que pude acompanhá-los. Muito obrigado.

Ao pessoal da clínica casa da ração que me receberam com os braços abertos. Dr<sup>a</sup> Erycka, Dra Natalia e Dr<sup>a</sup> Suellen, Josi e Jamilly que participaram de cada dia de estágio e cada vaquinha para o lanche que fizemos. Obrigado por compartilhar dessas memórias comigo.

Por último, mas não menos importante ao Mateus e ao Gustavo, que sem eles tenho certeza que não estaria onde estou, que me ajudaram a ir mais longe do que iria sozinho. Que fazem parte da minha história e que espero que continuem na minha vida.

## RESUMO

O Estágio Curricular Supervisionado foi realizado na clínica Casa da Ração Atividades veterinárias, na cidade, Marabá-PA. Na área de Clínica Médica e Clínica Cirúrgica de Pequenos Animais, no período de 07 de março a 16 de maio de 2022, sob supervisão da Médica Veterinária Erycka Carolina França. O estágio contabilizou 390 horas, sob orientação da Prof<sup>ª</sup>. Dr<sup>ª</sup>. Andréa Cintra Bastos Tôres Passos. Este relatório contém a descrição do local de estágio, as atividades desenvolvidas durante esse período, a casuística acompanhada, os procedimentos que foram permitidas a realização e relato de caso de dermóide ocular em uma cadela sem raça definida (SRD) de 4 meses.

**Palavras-chaves:** Ceratite, oftalmologia, pálpebras.



## **ABSTRACT**

The Supervised Curricular Internship was carried out at the Casa da Ração Veterinary Activities clinic, in the city of Marabá-PA. In the area of Internal Medicine and Small Animal Surgical Clinic, from March 7 to May 16, 2022, under the supervision of Veterinary Doctor Erycka Carolina França. The internship accounted for 390 hours, under the guidance of Prof. Dr. Andréa Cintra Bastos Tôres Passos. This report contains the description of the internship location, the activities developed during this period, the monitored casuistry, the procedures that were allowed to be performed and a case report of ocular dermoid in a 4-month-old mongrel bitch (SRD).

**Key-words:** Keratitis, ophthalmology, eyelids.

## LISTA DE ILUSTRAÇÕES

<b>FIGURA 1.</b> A E B: Fachada da empresa casa da ração. entrada do pet shop. MARABÁ-PA, 2022.....	11
<b>FIGURA 2.</b> Fachada da empresa CASA DA RAÇÃO. ENTRADA DA CLÍNICA VETERINÁRIA. MARABÁ-PA, 2022.....	12
<b>FIGURA 3.</b> CLÍNICA VETERINÁRIA CASA DA RAÇÃO. A: RECEPÇÃO COMPOSTAS POR CADEIRAS DE ESPERA E BALCÃO PARA ATENDIMENTO DE CLIENTES. B: SALA DE EMERGÊNCIA COM MESA E MATERIAIS NECESSÁRIOS PARA ATENDIMENTOS EMERGENCIAIS E TAMBÉM PARA REALIZAÇÃO DE COLETA BIOLÓGICA, QUANDO NECESSÁRIO. MARABÁ-PA, 2022.....	12
<b>FIGURA 4.</b> CLÍNICA VETERINÁRIA CASA DA RAÇÃO. A:SALA DE ULTRASSONOGRAFIA CONTENDO APARELHO DE ULTRASSOM E MESA PARA CONTENÇÃO E POSICIONAMENTO DO ANIMAL DURANTE O EXAME; B: SALA DE RAIOS X COM APARELHO DE EXAME RADIOGRÁFICO, MESA E CALHAS PARA CONTENÇÃO DO ANIMAL DURANTE EXAME. MARABÁ-PA, 2022.....	13
<b>FIGURA 5</b> CLÍNICA VETERINÁRIA CASA DA RAÇÃO. A: INTERNAÇÃO PARA ANIMAIS COM DOENÇAS INFECTOCONTAGIOSAS; B: INTERNAÇÃO PARA ANIMAIS COM DOENÇAS NÃO INFECTOCONTAGIOSAS.MARABÁ--PA, 2022.....	13
<b>FIGURA 6</b> CLÍNICA VETERINÁRIA CASA DA RAÇÃO. A: LABORATÓRIO COM MÁQUINAS DE HEMOGRAMA, ANÁLISES BIOQUÍMICAS, CENTRIFUGAÇÃO E DE MICROSCOPIA, E COM FRIGOBAR. B:SALA DE ESTERILIZAÇÃO COM AUTOCLAVE E PRODUTOS QUÍMICOS USADOS PARA ESTERILIZAÇÃO E ANTISSEPSIA DOS MATERIAIS CIRÚRGICOS. MARABÁ-PA, 2022.....	14
<b>FIGURA 7.</b> CLÍNICA VETERINÁRIA CASA DA RAÇÃO. A, B E C: CONSULTÓRIOS DE ATENDIMENTO, CONTENDO MESA DE ATENDIMENTO AO TUTOR E PARA EXAME FÍSICO DO PACIENTE, COMPUTADORES PARA CADASTRO DOS CLIENTES E MATERIAIS NECESSÁRIOS PARA A CONSULTA E HIGIENIZAÇÃO ANTES E APÓS AS CONSULTAS. MARABÁ-PA, 2022.....	14
<b>FIGURA 8</b> AREA DE CENTRO CIRÚRGICO DA CLÍNICA VETERINÁRIA CASA DA RAÇÃO. A E B: LOCAL REALIZAÇÃO DE MPA E LAVAGEM DE MÃOS. SALA DE CIRURGIA PARA REALIZAÇÃO DE PROCEDIMENTOS CIRÚRGICOS GERAIS. MARABÁ-PA, 2022.....	15
<b>FIGURA 9</b> OLHO DIREITO COM DERMÓIDE PALPEBRAL CONJUNTIVAL DURANTE A PRIMEIRA CONSULTA. MARABÁ-PA,2022.....	28
<b>FIGURA 10</b> OLHO DIREITO COM DERMÓIDE PALPEBRAL CONJUNTIVAL COM FLUORESCEÍNA. A E B, OHO DIREITO APÓS A CIRURGIA E RETIRADA DOS PONTOS. C E D. MARABÁ-PARÁ.....	29,30
<b>GRÁFICO 1</b> PORCENTAGEM DAS AFECÇÕES POR SISTEMA, DAS DOENÇAS PARASITÁRIAS E DE OUTROS MOTIVOS PARA ATENDIMENTO CANINO ACOMPANHADOS NO PERÍODO DE 07 DE MARÇO A 16 DE MAIO DE 2022, MARABÁ-PA.....	18
<b>GRÁFICO 2</b> PORCENTAGEM DE CANINOS DE ACORDO COM O SEXO ACOMETIDO POR AFECÇÕES DO SISTEMA TEGUMENTAR NO PERÍODO DE 07 DE MARÇO A 16 DE MAIO DE 2022, MARABÁ-PA.....	18
<b>GRÁFICO 3</b> PORCENTAGEM DAS AFECÇÕES QUE ACOMETERAM O SISTEMA TEGUMENTAR DOS CANINOS NO PERÍODO DE 07 DE MARÇO A 16 DE MAIO DE 2022, MARABÁ-PA.....	19
<b>GRÁFICO 4</b> PORCENTAGEM DE CANINOS DE ACORDO COM O SEXO ACOMETIDO POR AFECÇÕES DIGESTÓRIAS NO PERÍODO DE 07 DE MARÇO A 16 DE MAIO DE 2022, MARABÁ-PA.....	19
<b>GRÁFICO 5</b> PORCENTAGEM DAS AFECÇÕES QUE ACOMETERAM O SISTEMA DIGESTÓRIO DOS CANINOS ATENDIDOS NO PERÍODO DE 07 DE MARÇO A 16 DE MAIO DE 2022, MARABÁ-PA.....	20

<b>GRÁFICO 6</b> PORCENTAGEM DOS CANINOS DE ACORDO COM O SEXO ACOMETIDOS POR DOENÇAS PARASITÁRIAS NO PERÍODO DE 07 DE MARÇO A 16 DE MAIO DE 2022, MARABÁ-PA.....	20
<b>GRÁFICO 7</b> PORCENTAGEM DAS DOENÇAS PARASITÁRIAS QUE ACOMETERAM OS CANINOS ATENDIDOS NO PERÍODO DE 07 DE MARÇO A 16 DE MAIO DE 2022, MARABÁ-PA.....	21
<b>GRÁFICO 8</b> PORCENTAGEM DE FELINOS ATENDIDOS, DE ACORDO COM O SEXO NO PERÍODO DE 07 DE MARÇO A 16 DE MAIO DE 2022, MARABÁ-PA .....	23
<b>GRÁFICO 9</b> PORCENTAGENS DAS AFECÇÕES POR SISTEMA, DAS DOENÇAS PARASITÁRIAS E DE OUTROS MOTIVOS PARA ATENDIMENTO FELINO ACOMPANHADOS NO PERÍODO DE 07 DE MARÇO A 16 DE MAIO DE 2022.....	23

## SUMÁRIO

<b>1</b>	<b>INTRODUÇÃO .....</b>	<b>13</b>
<b>2</b>	<b>ATIVIDADES DESENVOLVIDAS.....</b>	<b>18</b>
<b>2.1</b>	<b>ATIVIDADES DESENVOLVIDAS NA CLÍNICA VETERINÁRIA CASA DA RAÇÃO DE 07 DE MARÇO A 16 DE MAIO DE 2022.....</b>	<b>18</b>
<b>2.2</b>	<b>CASUÍSTICA DE ATENDIMENTOS CLÍNICOS NA CLÍNICA VETERINÁRIA CASA DA RAÇÃO DE 07 DE MARÇO A 16 DE MAIO DE 2022</b>	<b>18</b>
<b>2.3</b>	<b>CASUÍSTICA DE ATENDIMENTOS CIRÚRGICOS ACOMPANHADOS NA CLÍNICA VETERINÁRIA CASA DA RAÇÃO DE 07 DE MARÇO A 16 DE MAIO DE 2022 .....</b>	<b>27</b>
<b>3</b>	<b>RELATO DE CASO.....</b>	<b>29</b>
<b>3.1</b>	<b>ANAMNESE .....</b>	<b>29</b>
<b>3.2</b>	<b>EXAME FÍSICO.....</b>	<b>29</b>
<b>3.3</b>	<b>EXAMES COMPLEMENTARES.....</b>	<b>29</b>
<b>3.4</b>	<b>DIAGNÓSTICO .....</b>	<b>30</b>
<b>3.5</b>	<b>TRATAMENTO .....</b>	<b>31</b>
<b>4</b>	<b>DISCUSSÃO .....</b>	<b>32</b>
<b>5</b>	<b>CONSIDERAÇÕES FINAIS.....</b>	<b>35</b>
<b>6</b>	<b>REFERÊNCIAS BIBLIOGRÁFICAS .....</b>	<b>36</b>

## 1 INTRODUÇÃO

O Estágio Curricular Supervisionado Obrigatório é a última disciplina do curso de Medicina Veterinária e tem como objetivo aproximar o acadêmico concluinte da rotina prática, sendo possível aplicar os conhecimentos teóricos adquiridos ao longo do curso. O estágio foi realizado na área de Clínica Médica e Clínica Cirúrgica de Pequenos Animais, no período de 07 de março a 17 de maio, totalizando 390 horas, com orientação da Professora Dr<sup>a</sup>. Andréa Cintra Bastos Torres Passos.

O local escolhido foi a clínica veterinária Casa da Ração Ltda. Localizada na Avenida Tocantins, n 611, Marabá-PA (Figura 1), sendo a supervisão realizada pela Médica Veterinária responsável pelo setor Erycka Carolina França. A entrada dos pacientes da clínica (Figura 2), separada da entrada dos clientes da loja e banho e tosa.

**Figura 1.** Fachada da empresa Casa da Ração. Entrada do Pet Shop, Marabá-PA 2022.



**Fonte:** Arquivo pessoal, 2022.

O atendimento era realizado durante a semana no período da manhã das 8h às 13h, as cirurgias são voltadas para o período vespertino, das 15h às 18h. Após o horário comercial, é realizado apenas atendimentos de urgência/emergência, para os quais veterinários ficam sob aviso e fazem um revezamento de horários de plantão, tanto aos fins de semana, quanto feriados.

**Figura 2.** Fachada da empresa Casa da Ração. Entrada da clínica, Marabá-PA 2022.



**Fonte:** Arquivo pessoal, 2022.

O bloco da clínica médica possui ambiente composto por uma recepção (Figura 3), local em que é realizado o cadastro do paciente, e onde ficam aguardando até ser atendido.

**Figura 3.** Imagem da recepção da clínica casa da Ração, Marabá-PA 2022.



**Fonte:** Arquivo pessoal, 2022.

A clínica dispõe na área de diagnóstico por imagem a sala de ultrassom (Figura 4A), e a sala de Raios-X (figura 4B). Os exames ultrassonográficos são realizados pela Dr<sup>a</sup> Erycka e emissão dos laudos

é feito pelo sistema online. Os exames radiográficos são realizados na Casa da Ração por um aparelho digital e os laudos são feitos através da telerradiologia.


**Figura 4.** Imagens da sala de ultrassom (A), e da sala de Raios-X (B).



Fonte: Arquivo pessoal, 2022.

A clínica é composta por duas internações, uma internação para pacientes com doenças infecto contagiosas (Figura 5B), e uma internação para animais com doenças não infecciosas (Figura 5A). Os internados eram monitorados e medicados pelo estagiário, pelos veterinários e pela técnica de enfermagem responsável pela internação, seguindo os protocolos de tratamento prescrito por cada veterinário aos pacientes.

**Figura 5.** Clínica veterinária Casa da Ração. A: Internação para animais com doenças não infecciosas; B: Internação para animais com doenças infectocontagiosas Marabá-PA, 2022.




Fonte: Arquivo pessoal, 2022.

No Laboratório da clínica (Figura 6A) são realizados exames de modo automatizado, onde são realizados exames como hemograma, perfis bioquímicos; dosagem de proteínas totais e fracionadas, e

urinálise. E onde fica um frigobar que conserva os testes rápidos e os materiais biológicos que são enviados para laboratório em outro município, como sorologia para leishmaniose.

Nas dependências da clínica também consta uma sala de esterilização (Figura 6B), onde se realiza a esterilização dos materiais cirúrgicos em uma autoclave, pelo método de calor úmido.

**Figura 6.** Clínica Veterinária Casa da Ração. A: Laboratório com máquinas de hemograma, análises bioquímicas, centrifugação e de microscopia, e com frigobar. B: Sala de esterilização com autoclave e produtos químicos usados para esterilização e antissepsia dos materiais cirúrgicos. Marabá-PA, 2021.



Fonte: Arquivo pessoal, 2022.

Existem também três consultórios de atendimento (Figura 7), onde são realizados, anamnese detalhada, exame físico do paciente e as informações coletadas são inseridas no sistema, podendo haver ou não coleta de material biológico durante a consulta para realização de exames complementares. Quando necessário é o local onde realiza-se procedimentos como desobstrução uretral e sedação de cães e gatos.

**Figura 7.** Clínica veterinária Casa da Ração. A, B e C: Consultórios de atendimento, contendo mesa de atendimento para exame físico, computadores para preencher o cadastro com as informações do paciente e materiais necessários para consulta e higienização antes e após as consultas. Marabá-PA.





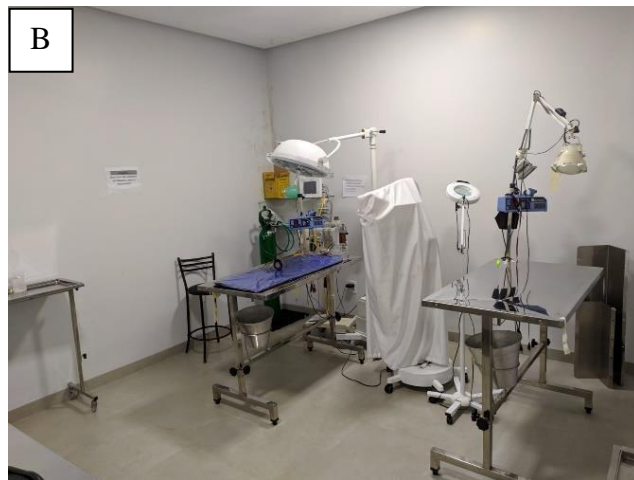
**Figura 7.** Clínica veterinária Casa da Ração. A, B e C: Consultórios de atendimento, contendo mesa de atendimento para exame físico, computadores para preencher o cadastro com as informações do paciente e materiais necessários para consulta e higienização antes e após as consultas. Marabá-PA.



**Fonte:** Arquivo pessoal, 2022.

A área de centro cirúrgico é composta (Figura 8) por uma sala de preparação do paciente para realização de Manutenção Pré-Anestésica (MPA) com: gaiolas para os pacientes pré e pós-operatórios; com uma pia com torneira automática para lavagem de mãos e uma bancada para abrir os aventais e luvas estéreis; e uma sala de cirurgia contendo: uma mesa de instrumental; duas mesas cirúrgicas; um foco cirúrgico; um bisturi elétrico; um aparelho de anestesia inalatória; matérias de antissepsia e para curativos; calhas cirúrgicas; um cilindro de oxigênio; um armário contendo fármacos de emergência; anestésicos; lâminas de bisturi e fios de sutura; e duas mesas contendo seringas, agulhas, cateteres e os materiais cirúrgicos devidamente esterilizados.

**Figura 8.** Área de centro cirúrgico da Clínica Veterinária Casa da Ração. A e B: Local realização de MPA e lavagem de mãos. Marabá-PA, 2021.



**Fonte:** arquivo pessoal, 2022.

## **2 ATIVIDADES DESENVOLVIDAS**

### **2.1 ATIVIDADES DESENVOLVIDAS NA CLÍNICA VETERINÁRIA CASA DA RAÇÃO DE 07 DE MARÇO A 16 DE MAIO DE 2022.**

Durante o estágio obrigatório supervisionado, o estagiário acompanhou a rotina da clínica médica, clínica cirúrgica, além dos outros setores como laboratório de patologia clínica, diagnóstico por imagem e anestesiologia da clínica veterinária Casa da Ração. A carga horária exigida pela Universidade Federal do Tocantins (UFT) foi de 40 horas semanais, totalizando 390 horas. A carga horária foi cumprida pelo discente de segunda a sexta das 8:00 às 18:00 horas com 2 horas de almoço, e aos sábados quando havia necessidade de acompanhar atendimentos, cirurgias e emergências.

Durante a realização dos atendimentos o estagiário revezava com a médica veterinária supervisora a execução da anamnese, exame físico e coletas de materiais biológicos. Por muitas vezes o estagiário era responsável pelo exame físico, verificando os parâmetros fisiológicos, os quais eram repassados e registrados pela supervisora. O estagiário tinha a oportunidade de realizar as coletas de sangue para que fossem feitos exames hematológicos dos animais, testes rápidos e citologias. Também fazia receitas e as explicava aos tutores.

Na internação da clínica, o estagiário realizava procedimentos tais como acesso venoso, coleta de materiais biológicos para exames, alimentação e aplicação de medicamentos já prescritos pelo veterinário responsável, além de ajudar a preencher os protocolos de internação.

Na parte de Clínica Cirúrgica, o estagiário exercia papel de auxiliar na MPA, na antisepsia do campo cirúrgico e ainda de auxiliar durante as cirurgias realizadas, podendo, em algumas, realizar parte delas. Além disso, o discente também pode acompanhar a área de anestesiologia, participando no monitoramento do paciente durante a cirurgia, contenção e administração das medicações pré-anestésica, indução, manutenção e recuperação dos animais.

### **2.2 CASUÍSTICA DE ATENDIMENTOS CLÍNICOS NA CLÍNICA VETERINÁRIA CASA DA RAÇÃO DE 07 DE MARÇO A 16 DE MAIO DE 2022**

Ao longo do estágio foram acompanhados 109 novos casos clínicos, dentre eles 87 atendimentos à espécie canina, correspondendo a 80% do total de casos, sendo o número de

machos maior que o de fêmeas. Tendo menor casuística, foram 22 novos casos da espécie felina, correspondendo a 20% do total, sendo a quantidade de fêmeas superior à de machos (tabela 1).

**Tabela 1.** Quantidade e porcentagem de animais atendidos na clínica veterinária Casa da Ração de 07 de março a 16 de maio de 2022.

ESPÉCIE	SEXO		TOTAL	%
	MACHO	FÊMEA		
CANINO	47	40	87	80
FELINO	10	12	22	20
<b>TOTAL</b>	57	52	109	100

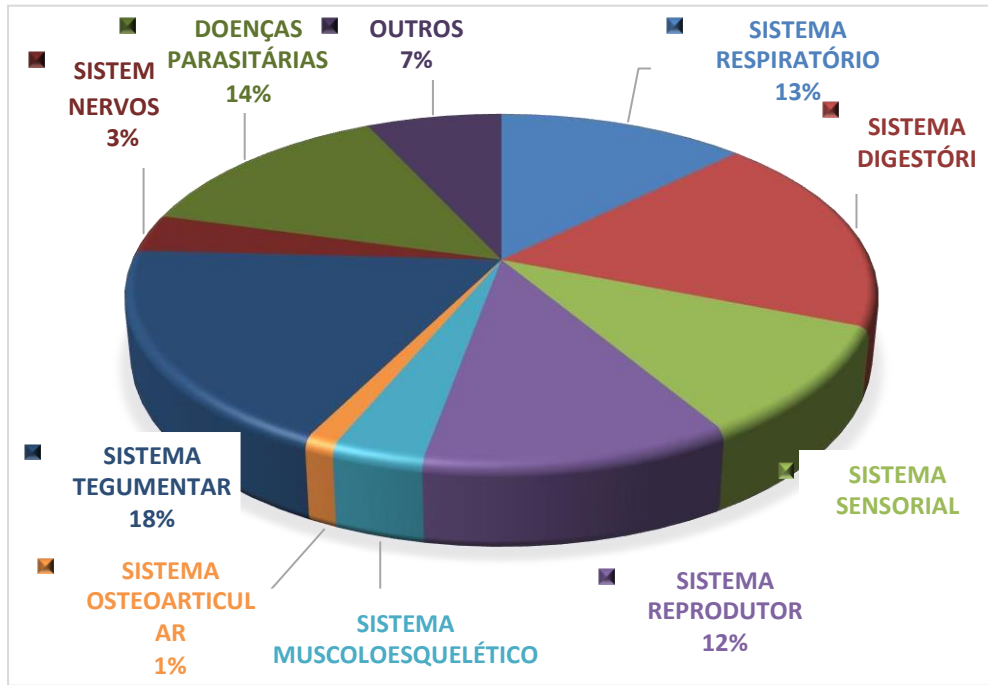
**Fonte:** Sistema de Registros da Clínica Veterinária Casa da Ração. Marabá-PA, 2022.

Dentre os casos caninos diagnosticados, alguns dos animais possuía mais de uma afecção atribuídas a sistemas distintos, além de ter ocorrido atendimentos clínicos por outros motivos. As porcentagens das afecções por sistema, das doenças parasitárias e de outros motivos para atendimento estão descritas no Gráfico 1, demonstrando maior casuística em afecções do sistema tegumentar, seguida do sistema digestório, e das doenças parasitárias.

No Gráfico 2 é representado a porcentagem das afecções do sistema tegumentar de acordo com o sexo dos animais, sendo as fêmeas correspondentes a 75% e os machos a 25% dos casos.

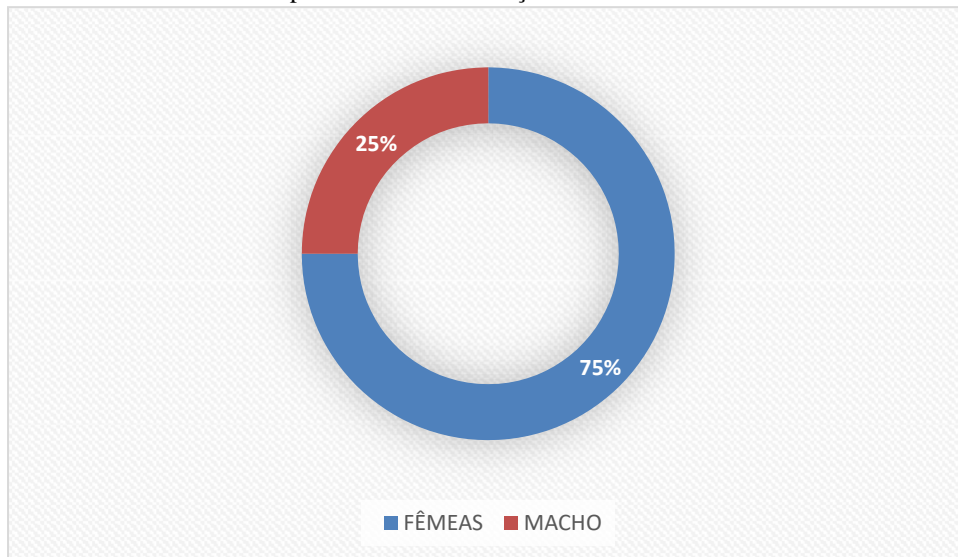
Dentro das afecções do sistema tegumentar, a de maior ocorrência foi dermatite fúngica. Esta afecção acomete principalmente cães de pelagem longa e espessa. O tratamento consiste em uso de medicamentos antimicóticos, sendo que na maioria das vezes são medicamentos tópicos (aplicados diretamente na pele). Em segundo lugar otite externa bacteriana e Malasseziose. As demais afecções diagnosticadas foram nódulo de pele e piodermatite (Gráfico 3).

**Gráfico 1.** Porcentagens das afecções por sistema, das doenças parasitárias e de outros motivos para atendimento canino acompanhados no período de 07 de março a 16 de maio.



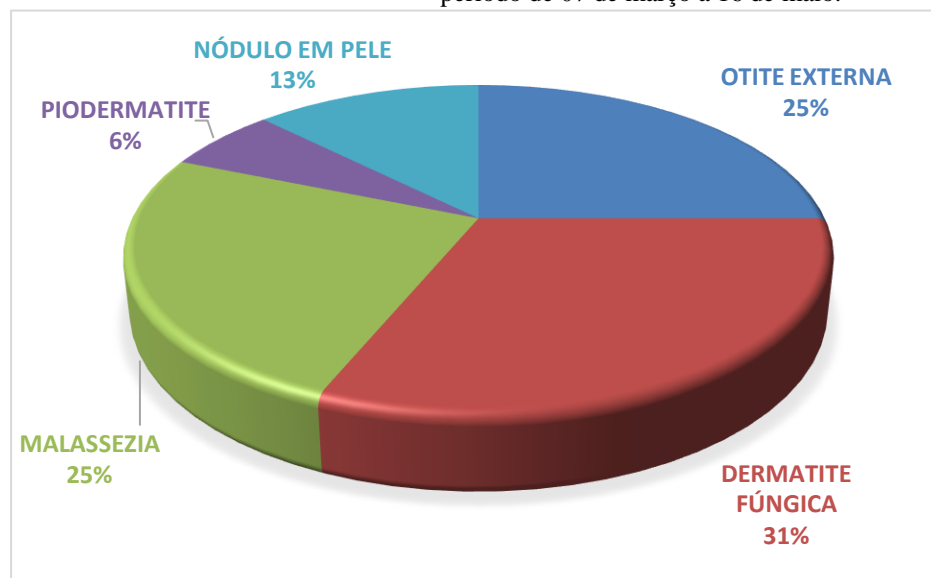
**Fonte:** Sistema de Registros da Clínica Veterinária Casa da Ração. Marabá-PA, 2022.

**Gráfico 2.** Porcentagem de caninos de acordo com o sexo acometidos por afecções do sistema tegumentar no período de 07 de março a 16 de maio.



**Fonte:** Sistema de Registros da Clínica Veterinária Casa da Ração. Marabá-PA, 2022.

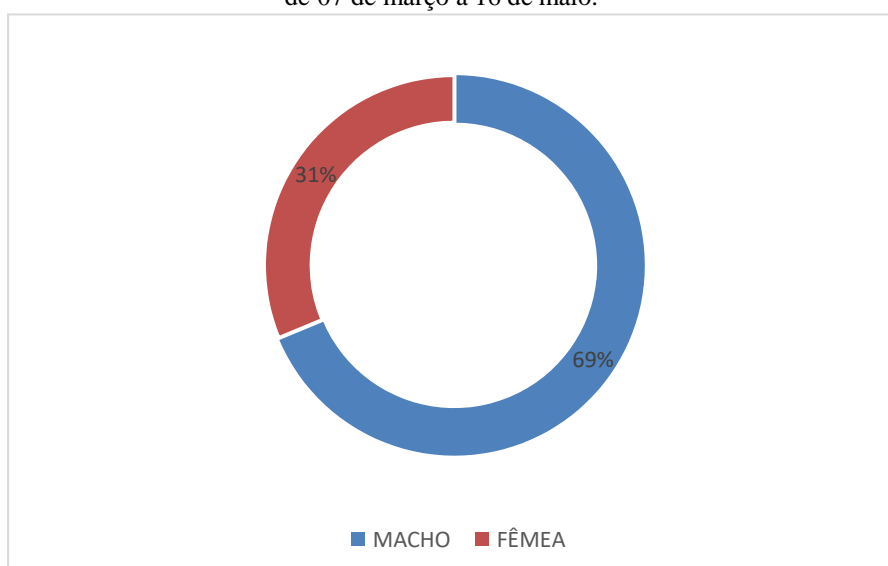
**Gráfico 3.** Porcentagem das afecções que acometeram o sistema tegumentar dos caninos atendidos no período de 07 de março a 16 de maio.



**Fonte:** Sistema de Registros da Clínica Veterinária Casa da Ração. Marabá-PA, 2022.

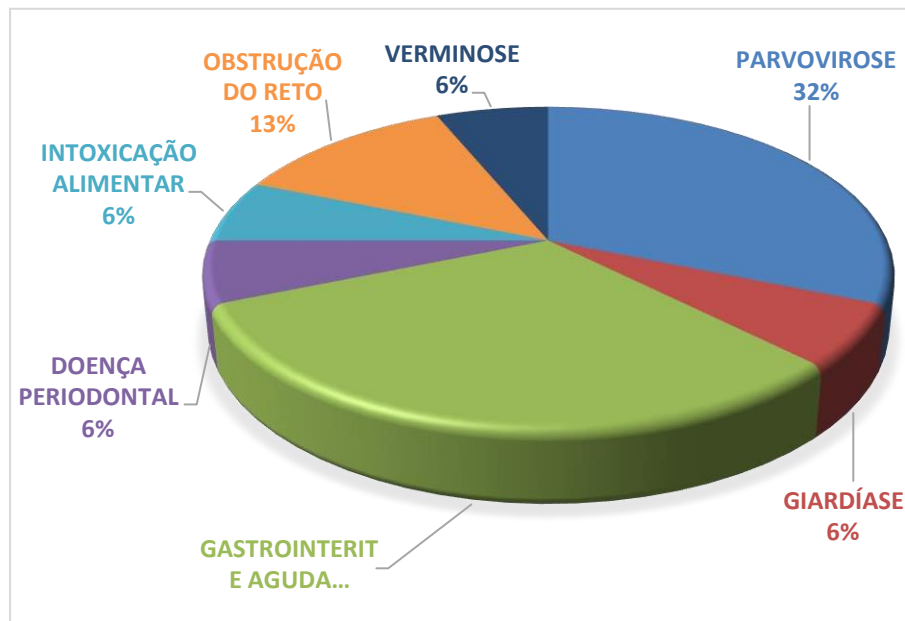
Em relação ao sistema digestório, os machos foram os mais acometidos (gráfico 4). Se tratando das afecções a maior casuística foi de parvovirose e gastroenterite aguda, seguida de obstrução em reto, intoxicação alimentar, doença periodontal e último lugar verminose (Gráfico 5).

**Gráfico 4.** Porcentagem de caninos de acordo com o sexo acometidos por afecções digestórias no período de 07 de março a 16 de maio.



**Fonte:** Sistema de Registros da Clínica Veterinária Casa da Ração. Marabá-PA, 2022.

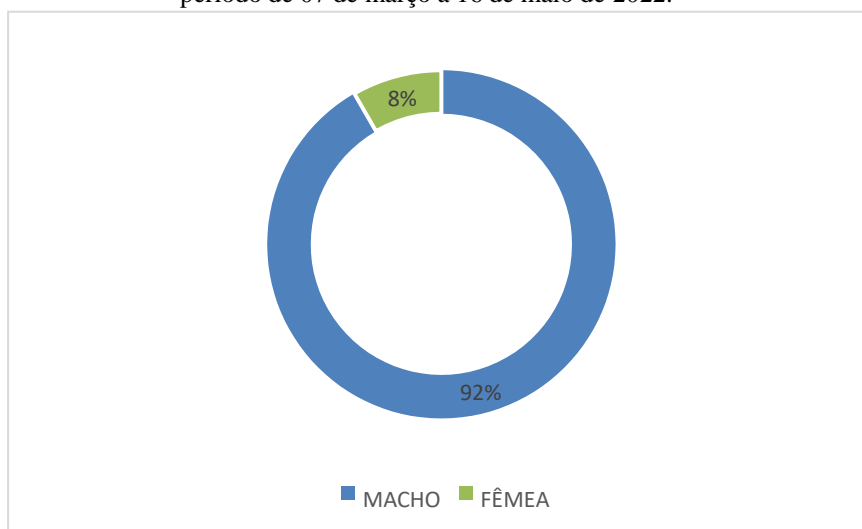
**Gráfico 5.** Porcentagem das afecções que acometeram o sistema digestório dos caninos atendidos no período de 07 de março a 16 de maio de 2022.



**Fonte:** Sistema de Registros da Clínica Veterinária Casa da Ração. Marabá-PA, 2021.

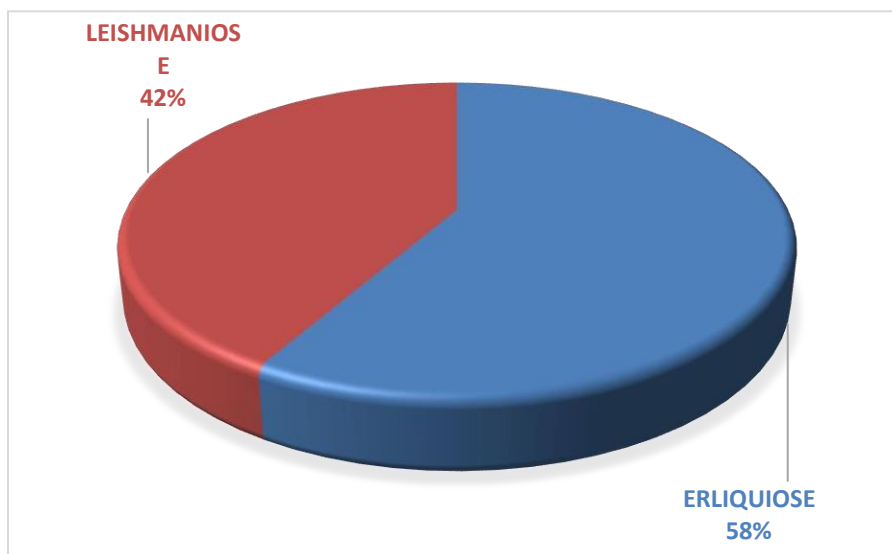
No caso das doenças parasitárias os machos tiveram quantidade de casos maiores que as fêmeas (Gráfico 6). A doença de maior ocorrência foi a Erliquiose, transmitida pelo carrapato *Rhipicephalus sanguineus*. Esta era tratada com o uso do antibiótico Doxiciclina por período de 28 dias e omeprazol como protetor gástrico, também por 28 dias, duas vezes ao dia por via oral. A segunda maior ocorrência foi de leishmaniose. (Gráfico 7).

**Gráfico 6.** Porcentagem de caninos de acordo com o sexo acometidos por doenças parasitárias no período de 07 de março a 16 de maio de 2022.



**Fonte:** Sistema de Registros da Clínica Veterinária Casa da Ração. Marabá-PA, 2022.

**Gráfico 7.** Porcentagem das doenças parasitárias que acometeram os caninos atendidos no período de 07 de março a 16 de maio de 2022.



**Fonte:** Sistema de Registros da Clínica Veterinária Casa da Ração. Marabá-PA, 2022.

Os números de casos caninos divididos por sistemas, por doenças parasitárias e por outros motivos, são demonstrados na tabela a seguir de acordo com o sexo acometido.

**Tabela 2.** Casuística canina, dividida por sexo, das afecções por sistema, das doenças parasitárias e outros motivos acompanhados no período de 07 de março a 16 de maio. Marabá-PA, 2022.

	AFECÇÃO / MOTIVO	SEXO		TOTAL	%
		FÊMEA	MACHO		
<b>DOENÇAS PARASITÁRIAS</b>	Erliquiose	-	7	7	8,04%
	Leishmaniose	1	4	5	5,74%
<b>TOTAL</b>		1	11	12	13,79%
<b>SISTEMA RESPIRATÓRIO</b>	Broncopneumonia	2	6	8	9,19%
	Colapso de traquéia	2	1	3	3,44%
<b>TOTAL</b>		4	7	11	12,64%
<b>SISTEMA DIGESTÓRIO</b>	Parvovirose	1	4	5	5,74%
	Giardíase	-	1	1	1,14%
	Gastroenterite aguda	3	2	5	5,74%
	Doença periodontal	-	1	1	1,14%
	Intoxicação alimentar	-	1	1	1,14%
	Obstrução em reto	-	2	2	2,24%

**Tabela 2.** Casuística canina, dividida por sexo, das afecções por sistema, das doenças parasitárias e outros motivos acompanhados no período de 07 de março a 16 de maio. Marabá-PA, 2022.

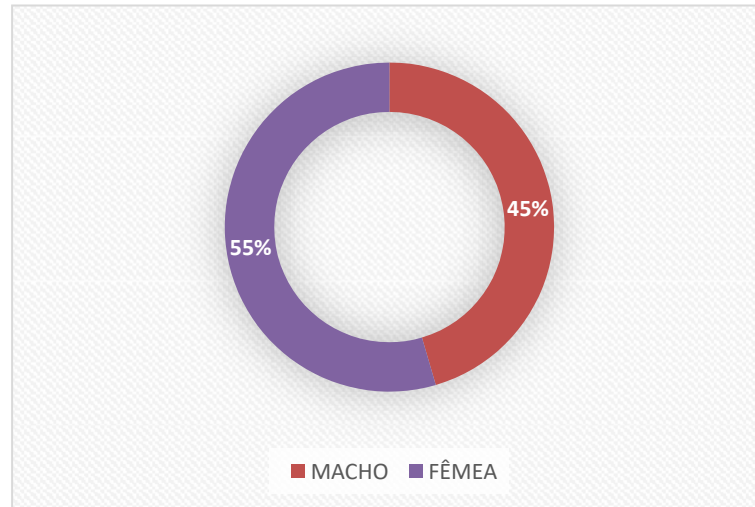
	Verminose	1	-	1	1,14%
<b>TOTAL</b>		5	11	16	18,39%
<b>SISTEMA TEGUMENTAR</b>	Otite externa bacteriana	3	1	4	4,59%
	Dermatite fúngica	4	1	5	5,74%
	Malassezia	3	1	4	4,59%
	Piodermatite	1	-	1	1,14%
	Nódulo em pele	1	1	2	2,28%
<b>TOTAL</b>		12	4	16	18,39%
<b>SISTEMA REPRODUTOR</b>	Piometra	5	-	5	5,74%
	Retenção de placenta	2	-	2	2,28%
	Nódulo mamário	2	-	2	2,28%
	Pseudociese	1	-	1	1,14%
<b>TOTAL</b>		10	-	10	11,49%
<b>SISTEMA OSTEOARTICULAR</b>	Fratura de pelve	-	1	1	1,14%
	<b>TOTAL</b>	-	1	1	1,14%
<b>MUSCULOESQUELETICO</b>	Hérnia umbilical	1	1	2	2,28%
	Hérnia diafrágmatica	-	1	1	1,14%
<b>TOTAL</b>		1	2	3	3,44%
<b>SISTEMA SENSORIAL</b>	Úlcera de córnea	2	4	6	6,89%
	Glaucoma	1	-	1	1,14%
	Lesão na palpebra	-	2	2	2,28%
<b>TOTAL</b>		3	6	9	10,34%
<b>SISTEMA NERVOSO</b>	Cinomose	1	-	1	1,14%
	Epilepsia	-	1	1	1,14%
	Síndrome da cauda equina	-	1	1	1,44%
<b>TOTAL</b>		1	2	3	3,44%
<b>OUTROS</b>	Consulta pediátrica	3	3	6	6,89%
<b>TOTAL</b>		<b>40</b>	<b>47</b>	<b>87</b>	<b>100%</b>

**Fonte:** Sistema de Registros da Clínica Veterinária Casa da Ração. Marabá-PA, 2022.

Em relação aos felinos atendidos, a maior parte deles foram fêmeas (Gráfico 8). Tendo maior casuística em consultas pediátricas, seguido do sistema reprodutor, urinário e digestório. Além destes, também houveram afecções pertinentes aos sistemas sensorial, e houveram casos de doenças virais (Gráfico 9).

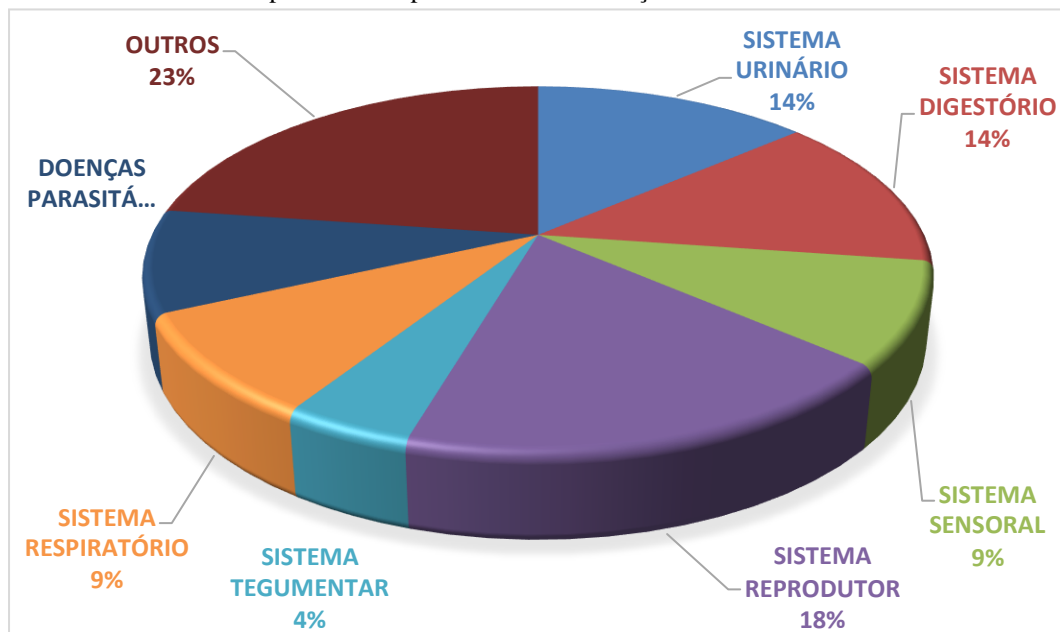


**Gráfico 8.** Porcentagem de felinos atendidos, de acordo com o sexo, no período de 07 de março a 16 de maio de 2022.



**Fonte:** Sistema de Registros da Clínica Veterinária Casa da Ração. Marabá-PA, 2022.

**Gráfico 9.** Porcentagens das afecções por sistema, das doenças parasitárias e de outros motivos para atendimento felino acompanhados no período de 07 de março a 16 de maio de 2022.



**Fonte:** Sistema de Registros da Clínica Veterinária Casa da Ração. Marabá-PA, 2022.

O número de casos clínicos de atendimentos em felinos divididos por sistemas, por doenças parasitárias e por outros motivos, são demonstrados na tabela a seguir de acordo com o sexo acometido.

**Tabela 3.** Casuística felina, dividida por sexo, das afecções por sistema, das doenças parasitárias e outros motivos acompanhados no período de 07 de março a 16 de maio. Marabá-PA, 2022.

AFECCÃO / MOTIVO	SEXO		TOTAL	%	
	FÊMEA	MACHO			
<b>DOENÇAS</b> FIV	-	1	1	4,54%	
<b>PARASITÁRIAS</b> FeLV	-	1	1	4,54%	
<b>TOTAL</b>	0	2	2	9,0%	
<b>SISTEMA</b> <b>REPRODUTOR</b>	Piometra	1	-	1	4,54%
	Hiperplasia mamária	2	-	2	9,0%
	Mastite	1	-	1	4,54%
<b>TOTAL</b>	4	0	4	18,0%	
<b>SISTEMA</b> <b>RESPIRATÓRIO</b>	Broncopneumonia	-	1	1	4,54%
	Pneumonia por aspiração	1	-	1	4,54%
<b>TOTAL</b>	1	1	2	9,0%	
<b>SISTEMA</b> <b>DIGESTÓRIO</b>	Doença	1	-	1	4,54%
	periodontal	1	-	1	4,54%
	Complexo Gengivite	1	-	1	4,54%
	estomatite felina				
<b>TOTAL</b>	3	0	3	13,62%	
<b>SISTEMA URINÁRIO</b>	Cistite idiopática	1	-	1	4,54%
	Obstrução uretral	-	2	2	9,0%
<b>TOTAL</b>	1	2	3	13,62%	
<b>SISTEMA SENSORIAL</b>	úlceras	1	1	2	9,0%
<b>TOTAL</b>	1	1	2	9,0%	
<b>SISTEMA</b> <b>TEGUMENTAR</b>	Sarna sarcóptica	1	-	1	4,54%
<b>TOTAL</b>	1	0	1	4,54%	
<b>OUTRO</b>	Consulta	2	3	5	22,72%
	pediátrica				
<b>TOTAL</b>	2	3	5	22,72%	
<b>TOTAL</b>	12	10	22	100%	

**Fonte:** Sistema de Registros da Clínica Veterinária Casa da Ração. Marabá-PA, 2022.

### 2.3 CASUÍSTICA DE ATENDIMENTOS CIRÚRGICOS ACOMPANHADOS NA CLÍNICA VETERINÁRIA CASA DA RAÇÃO DE 07 DE MARÇO A 16 DE MAIO DE 2022.

Foram acompanhadas pelo estagiário um total de 18 cirurgias, sendo 13 delas da espécie canina correspondendo a 72% dos casos, com prevalência em fêmeas e 5 casos da espécie felina correspondendo a 28% do total, sendo o número de machos mais prevalentes. (Tabela 4).

**Tabela 4.** Quantidade e porcentagem de animais que passaram por procedimento cirúrgico na Clínica Veterinária Casa da Ração de 07 de março a 16 de maio de 2022.

ESPÉCIE	SEXO		TOTAL	%
	MACHO	FÊMEA		
CANINO	2	11	13	72
FELINO	3	2	5	28
TOTAL	5	13	18	100

**Fonte:** Sistema de Registros da Clínica Veterinária Casa da Ração. Marabá-PA, 2022.

As cirurgias realizadas nos caninos no período do estágio estão descritas, de acordo com o sexo, na tabela abaixo.

**Tabela 5.** Procedimentos cirúrgicos, de acordo com o sexo, realizados em caninos na Clínica Veterinária Casa da Ração de 07 de março a 16 de maio de 2022.

PROCEDIMENTO CIRÚRGICO	SEXO		TOTAL	
	FÊMEA	MACHO		
SISTEMA REPRODUTOR	Castração eletiva	3	2	5
	Piometra + OSH	5	-	5
	Mastectomia	2	-	2
SISTEMA SENSORIAL	Enucleação	1	-	1
TOTAL	11	2	13	

**Fonte:** Sistema de Registros da Clínica Veterinária Casa da Ração. Marabá-PA, 2022.

As cirurgias realizadas nos felinos no período do estágio estão descritas, de acordo com o sexo na tabela abaixo.

**Tabela 6.** Procedimentos cirúrgicos, de acordo com o sexo, realizados em felinos na Clínica Veterinária Casa da Ração de 07 de março a 16 de maio de 2022.

	PROCEDIMENTO CIRÚRGICO	SEXO		TOTAL
		FÊMEA	MACHO	
<b>SISTEMA REPRODUTOR</b>	Castração eletiva	1	2	3
	Piometra + OSH	1	-	1
<b>SISTEMA SENSORIAL</b>	Enucleação	-	1	1
<b>TOTAL</b>		2	3	5

**Fonte:** Sistema de Registros da Clínica Veterinária Casa da Ração. Marabá-PA, 2022.

### 3 RELATO DE CASO

#### 3.1 ANAMNESE

Foi atendido no dia 23 de março de 2022 na Clínica Veterinária um cão sem raça definida (SRD), fêmea, 4 meses, pesando 5,4 kg, com apenas uma vacina recente, sem relato de tratamentos anteriores nem de doenças sistêmicas. O tutor relatou que a mesma havia sido adotada e como queixa principal uma pele dentro do olho.

#### 3.2 EXAME FÍSICO

A paciente estava em um bom quadro geral com mucosas normocoradas, linfonodos mandibulares com discreta linfadenomegalia, e não teve déficit visual, blefarospasmo, hiperemia, prurido, secreção, fotofobia nem lacrimejamento, detectados pelo exame físico.

#### 3.3 EXAMES COMPLEMENTARES

Foram solicitados exames complementares como hemograma (Quadro 1) e bioquímicos (Quadro 2) para melhor avaliação da função renal e hepática.

**Quadro 1.** Resultado do eritrograma, leucograma e plaquetograma. Clínica Veterinária 4 patas.

Exame	Resultados	Intervalo de referência	BAIXO	NORMAL	ALTO
<b>LaserCyte Dx (25 de Março de 2022 13:41)</b>					
Eritrócito	4,85 M/ $\mu$ L	4.98 - 9.01	BAIXO		
HCT	28,8 %	31.7 - 54.5	BAIXO		
HGB	9,8 g/dL	10.5 - 18.4	BAIXO		
MCV	59,3 fL	55.8 - 71.6			
MCH	20,2 pg	17.8 - 28.8			
MCHC	34,1 g/dL	30.9 - 38.6			
RDW	18,1 %	14.7 - 17.9			ALTO
%RETIC	1,8 %				
RETIC	87,2 K/ $\mu$ L	10.0 - 110.0			
Leucócitos	11,86 K/ $\mu$ L	5.50 - 16.90			
%NEU	55,8 %				
%LYM	21,6 %				
%MONO	14,8 %				
%EOS	7,5 %				
%BASO	0,4 %				
NEU	6,62 K/ $\mu$ L	3.00 - 12.00			
LYM	2,57 K/ $\mu$ L	0.50 - 4.90			
MONO	1,75 K/ $\mu$ L	0.30 - 2.00			
EOS	0,88 K/ $\mu$ L	0.10 - 1.49			
BASO	0,04 K/ $\mu$ L	0.00 - 0.10			
PLQ	276 K/ $\mu$ L	175 - 500			
VPM	20,4 fL				
PDW	19,8 %				
PCT	0,56 %				

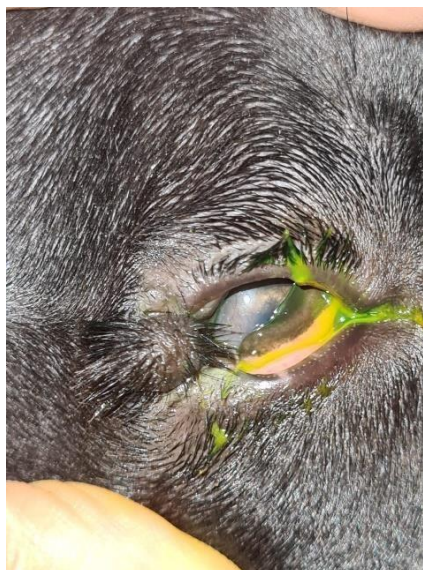**Quadro 2.** Resultado dos exames bioquímicos

<b>Exame</b>	<b>Resultados</b>	<b>Intervalo de referência</b>
ALT	21 U/L	10 a 88
FA	245 U/L	23 a 212
URÉIA	10,5 U/L	20 a 50
CREATININA	0,2 U/L	0,5 a 1,5

### 3.4 DIAGNÓSTICO

A médica veterinária identificou o problema como sendo dermóide conjuntival e palpebral e encaminhou para uma especialista, a qual a mesma observou que na região palpebral lateral do olho direito havia excesso de pele saindo da região palpebral até a conjuntiva bulbar, na córnea direita presença de vascularização as 9h (região superior esquerda) e opacidade (Figura 9), mas nenhuma observação no olho esquerdo.

**Figura 9:** Olho direito com dermóide palpebral e conjuntival durante a primeira consulta após teste de fluoresceína.



**Fonte:** Arquivo pessoal, 2022.

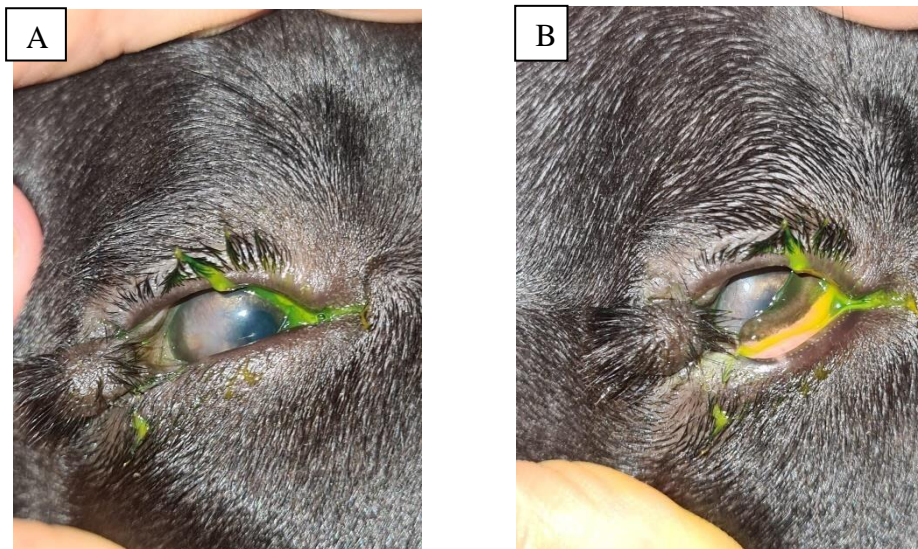
### 3.5 TRATAMENTO

Cirurgia para remoção do dermóide e protocolo medicamentoso: Regencil pomada (Vitamina A; Cloranfenicol) e Adaptis/Systane de 4 a 5x ao dia, e uso de colar elizabetano em tempo integral.

A cirurgia foi realizada 35 dias após a consulta inicial, tendo retorno com 15 dias apresentando fluoresceína negativa, pontos bem-posicionados, pouca vascularização na córnea temporal superior, limpeza das crostas com solução fisiológica e gaze que estavam aderidas aos pontos.

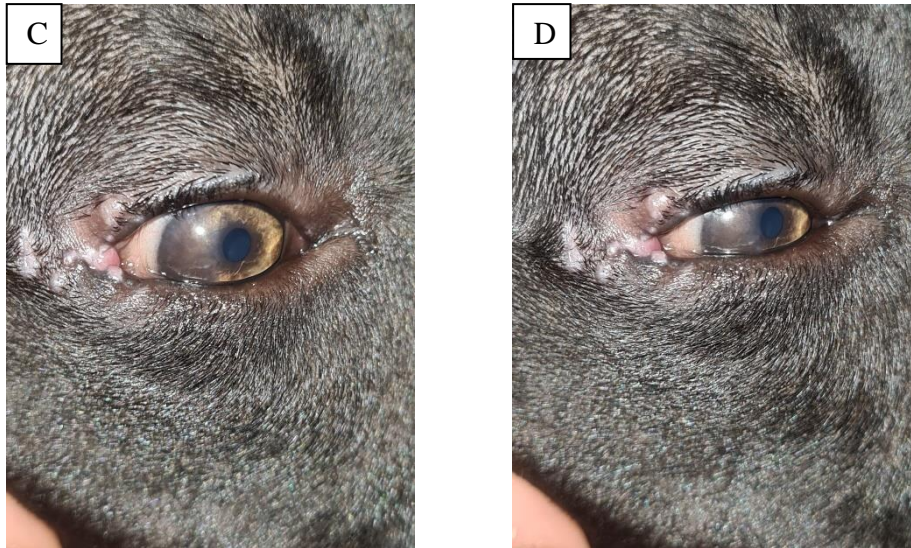
O segundo retorno realizou-se 7 dias após o primeiro retorno, apresentou córnea com leve opacidade na região temporal superior, desprendimento do ponto do canto na rima palpebral inferior, mas com cicatrização de pontos distais, fibrose na cicatrização, mas sem comprometimento do fechamento das pálpebras, assim então foram retirados os pontos. Durante o exame físico não apresentou nenhuma anormalidade nos olhos direito e esquerdo. Alterando então o tratamento medicamentoso: Adaptis TID, com retorno após 3 meses para avaliar posição da pálpebra após crescimento (Figura 10)

**Figura 10.** Olho direito com dermóide palpebral conjuntival com fluoresceína (A e B). Imagem do olho direito após a cirurgia e retirada dos pontos (B e C).



**Fonte:** Arquivo pessoal, 2022

**Figura 10.** Olho direito com dermóide palpebral conjuntival com fluoresceína (A e B). Imagem do olho direito após a cirurgia e retirada dos pontos (C e D).



**Fonte:** Arquivo pessoal, 2022

#### 4 DISCUSSÃO

O dermóide é caracterizada pelo crescimento de tecido normal de consistência firme semelhante a pele em uma região anatomicamente anormal, podendo se manifestar em várias estruturas do globo ocular como as pálpebras, terceira pálpebra, córneas, conjuntiva e outras estruturas perioculares (BARKYOUUMB & LEIPOLD, 1984; ALMEIDA et al., 2018). Sua origem ainda não encontra-se totalmente elucidada, mas acredita-se que seu surgimento se inicie a partir de uma massa congênita benigna de origem embrionária, com derivações de camadas ectodérmicas, mesodérmicas e mais raramente células de origem endodérmica (Muñoz, Leiva, Naranjo, & Pena, 2007; STELMANN, SOUZA, ARAUJO, MONTEIRO, SEPPA, & SILVA, 2009; DANTAS ET AL., 2010; CARNIEL & LESEUX, 2018). A paciente acompanhada era filhote e havia sido adotada recentemente, foi identificado o problema na região palpebral e conjuntival lateral do olho direito e encaminhada a especialista em oftalmologia.



Para Brudenall (2008) o dermóide pode se desenvolver em várias partes do corpo, como globo ocular e anexos, narinas, cavidade bucal (SOUZA, NOGUEIRA, TURATTI, MENEZES JÚNIOR, & FREITAS, 2008), sistema reprodutor (SOUZA, PEREIRA, ANDRADE, MOURA, MILEO, LIMA, & JAQUES., 2020) e sistema nervoso (CANELAS, CRUZ, & TENUTO, 1960). Em casos raros, o cisto pode se desenvolver em regiões ósseas (STEINMETZ et al., 2009). O dermóide foi descrito em várias espécies como bovinos, búfalos, equinos, camelos, ovinos, cães, gatos, coelhos e no ser humano (WAGNER, BRÜGMANN, DROMMER, & FEHR, 2000; SARRAFZADEH-REZAEI, FARSHID, & SAIFZADEH, 2007; BRUDENALL et al., 2008; ALBUQUERQUE, FREITAS, HÜNNING, BERCHT, & PIGATTO, 2012). No relato em questão a paciente foi diagnosticada com dermóide ocular no olho direito, incluindo região palpebral e conjuntival.

O dermóide pode se apresentar de modos variados e diferentes aspectos e com isso se assemelha a outras patologias, assim é importante o diagnóstico diferencial, o qual pode auxiliar no tratamento e avaliação quanto a origem da enfermidade (ALBUQUERQUE et al., 2012). Os diagnósticos diferenciais são: neoplasia, hiperplasia, corpo estranho e trauma. Pode ser realizado por meio de biópsia, possibilitando a diferenciação e identificação das células e estruturas presentes, e associando estes achados com as características macroscópicas da massa (STELMANN et al., 2009). Nesse caso não foi realizada biópsia, a paciente foi diagnosticada e a conduta terapêutica foi definida após exame físico minucioso e logo conduzido agendamento da cirurgia. Foram solicitados exames complementares como hemograma e bioquímicos para avaliação do quadro geral da paciente para maior segurança durante o procedimento cirúrgico.

O crescimento do dermóide geralmente é lento (GROSS, 1992), é mais facilmente diagnosticado em animais jovens pois já nascem com dermóide, assim como no animal relatado, tendo então 4 meses. Os sinais clínicos ocasionados pela sua presença vão variar de acordo com a sua localização e com o seu grau de desenvolvimento (SLATTER, 2005) e (OTOO, 1991). A presença ou ausência de pêlos é considerada um fator determinante para o surgimento e severidade dos sinais clínicos (SLATTER, 2005; OTOO, 1991; WAPPLER, 2002). Os pêlos são apontados como os principais responsáveis pelas lesões e irritações oculares, o que resulta na inflamação crônica da córnea e conjuntiva, podendo acarretar inclusive lesões ulcerativas na superfície da córnea. (WHITLEY, 1999; BARKYOUUMB SD, 1984). A paciente não apresentava brafroespasmos embora seja um dos principais sinais clínicos ocasionados pelos dermóides, nem epífora ou congestão conjuntival (SLATTER, 2005;

BARKYOUMB SD, 1984; BRUDENALL DK, 2007). Lesões de córnea podem estar concomitantemente presentes (OTOO 1991; BRUDENALL DK 2007) assim como a paciente em questão que apresentava lesão na córnea, com exame de fluoresceína positivo, presença de vascularização às 9h e opacidade, somente no olho direito.

O tratamento consiste na remoção cirúrgica do dermóide (Lee J, 2005; MINAMIDE S 1997, SHEAR 1999; PEIFFER, 1999). Dermóides conjuntivais, após serem excisados, também recebem tratamento com colírio antibiótico e antiinflamatório. Geralmente opta-se pela cicatrização por segunda intenção. O emprego de adesivo biológico pode ser utilizado para auxiliar na cicatrização de cirurgias conjuntivais (WAPPLER, 2002; STADES FC, 1999; MCCOLLOUGH ML, 1991; PIZZOL MMD, 2009). Porém nesse caso, foi feito exérese do tecido que se encontrava na conjuntiva escleral e palpebral inferior localizada na região temporal do olho esquerdo, essa formação extendia até canto lateral da pálpebra. Após a exérese, canto palpebral lateral foi reconstruído com fio nylon 4-0, primeiro ponto próximo ao bulbo ocular em formato de 8 e outros simples separado, reconstruindo o canto. O tratamento medicamentoso receitado foi Regencil pomada e adaptes 4 vezes ao dia, juntamente com colar elizabetano em tempo integral até a retirada dos pontos.

O prognóstico é favorável. Entretanto, caso não seja realizada remoção completa do dermóide, recidiva poderá ocorrer (SLATTER, 2005). Na cirurgia foi retirada toda a pele com pelo e uma margem para evitar recidivas. O Pós cirúrgico foi favorável, e ao retorno a paciente não apresentava nenhum sinal de complicação. Os pontos foram retirados após 7 dias da cirurgia, encontrando-se seco e região cicatrizada.

## **5 CONSIDERAÇÕES FINAIS**

O estágio curricular supervisionado foi um momento gratificante para mim, poder colocar em prática todo o aprendizado em sala de aula, entendendo trabalhar em equipe e a ser parte de um todo, todos trabalhando juntos para o melhor atendimento e cura dos pacientes atendidos na clínica.

O relato de caso foi escolhido por ser um caso incomum, e que teve um sucesso gratificante na solução cirúrgica. Paciente ainda filhote, que foi um dos fatores influenciou na recuperação cirúrgica.

Finalizo essa etapa da minha vida feliz com os conhecimentos adquiridos, e por ter a oportunidade de fazer parte de uma equipe, e ter contribuído de certa forma nos atendimentos e tratamento dos animais nesse período.

## 6 REFERÊNCIAS BIBLIOGRÁFICAS

Albuquerque, L., Freitas, L. V. R. P., Hünning, P. S., Bercht, B. S., & Pigatto, J. A. T. (2012). Dermóide ocular - revisão de literatura. Medvep - **Revista Científica de Medicina Veterinária**, 10(32), 44-47

Barkyoumb, S. D., & Leipold, H. W. (1984). Nature and cause of bilateral ocular dermoids in Hereford cattle. **Veterinary Pathology**, 21(3), 316-324

Brudenall, D. K., Ward, D. A., Kerr, L. A., & Newman, S. J. (2008). Bilateral corneoconjunctival dermoids and nasal choristomas in a calf. **Veterinary ophthalmology**, 11(3), 202-206.

Canelas, H. M., Cruz, O. R., & Tenuto, R. A. (1960). Tumores congênitos do sistema nervoso I-cistos epidermóides e dermóides. **Arquivos de NeuroPsiquiatria**, 18(3), 209-223.

Gross TL, Ihrke PJ, Walder EJ. A macroscopic and microscopic evaluation of canine and feline skin disease. In: **Veterinary Dermatology**. 1ª ed. Saint Louis: Mosby; 1992. p. 435- 442.

Otoo G, Lipman NS, Murphy JC. Corneal dermoid in a hairless guinea pig. **Lab Anim Sci**. 1991;41(2):171-172.

SLATTER, D. Slatter D. Córnea e Esclera. In: **Fundamentos de Oftalmologia Veterinária**. 3ª ed. São Paulo: Roca; 2005. p.283- 338.

Souza, F. V. D., Nogueira, R. L. M., Turatti, E., Menezes Júnior, J. M. S., & Freitas, M. R. (2008). Cisto dermóide: relato de caso clínico. **Revista de cirurgia traumatol. buco-maxilo-facial**, 7(4), 37-42.

Souza, N. F., Pereira, W. L. A., Andrade, S. L. S., Moura, M. A. O., Mileo, V. C., Lima, M. M., & Jaques, A. M. D. C. C. (2020). Ovários policísticos epidermóides e hipoplasia uterina em uma vaca bovina. **Acta Scientiae Veterinariae**, 48(1), 488-493.

Stades FC, Boevé MH, Neumann W, Wyman M. **Oftalmología para el veterinario práctico. ed. Inter-Médica**. Buenos Aires, 1999.

Steinmetz, A., Locher, L., Delling, U., Ionita, J. C., Ludewig, E., Oechtering, G., & Wittek, T. (2009). Surgical removal of a dermoid cyst from the bony part of the nasolacrimal duct in a Scottish highland cattle heifer. **Veterinary Ophthalmology**, 12(4), 259-262.

Stelmann, U. J. P., Souza, B. G. D., Araujo, P. C. M., Monteiro, G. A., Seppa, G. S., & Silva, A. A. (2009). Cisto dermóide em equino: relato de caso. **Revista Científica Eletrônica de Medicina Veterinária**, 7(13),1-9.

Wagner, F., Brüggemann, M., Drommer, W., & Fehr, M. (2000). Corneal dermoid in a dwarf rabbit (*Oryctolagus cuniculi*). **Journal of the American Association for Laboratory Animal Science**, 39(5), 39-40.

Wappler O, Allgoewer I, Schaeffer E H. Conjunctival dermóide in two guinea pigs: a case report. **Vet Ophthalmol**. 2002; 5(3): 245- 248.

Muñoz, E., Leiva, M., Naranjo, C., & Pena, T. (2007). Retrobulbar dermoid cyst in a horse: a case report. **Veterinary Ophthalmology**, 10(6), 394–397.