

UNIVERSIDADE FEDERAL DO TOCANTINS
CAMPUS DE ARAGUAÍNA
CURSO DE MEDICINA VETERINÁRIA

GABRIEL SILVA SOBREIRA

RELATÓRIO DE ESTÁGIO CURRICULAR SUPERVISIONADO

OBRIGATÓRIO:

LAMINECTOMIA TORACOLOMBAR DORSAL COM ESTABILIZAÇÃO DE
PINOS SCHANZ E POLIMETILMETACRILATO EM FELINO DOMÉSTICO

Araguaína/TO

2022

GABRIEL SILVA SOBREIRA

RELATÓRIO DE ESTÁGIO CURRICULAR SUPERVISIONADO

OBRIGATÓRIO:

LAMINECTOMIA TORACOLOMBAR DORSAL COM ESTABILIZAÇÃO DE
PINOS SCHANZ E POLIMETILMETACRILATO EM FELINO DOMÉSTICO

Relatório de estágio curricular supervisionado apresentado ao curso de Medicina Veterinária da Escola de Medicina Veterinária da Universidade Federal do Tocantins como requisito parcial para obtenção do título de Médico Veterinário.

Orientadora: Prof. Dr^a. Ana Kelen Felipe Lima
Supervisora: Prof.^a Dr^a. Tatiane Avelar Ribeiro

Araguaína/TO

2022

GABRIEL SILVA SOBREIRA

RELATÓRIO DE ESTÁGIO CURRICULAR SUPERVISIONADO


OBRIGATÓRIO:

**LAMINECTOMIA TORACOLOMBAR DORSAL COM ESTABILIZAÇÃO DE
PINOS SCHANZ E POLIMETILMETACRILATO EM FELINO DOMÉSTICO**

Relatório de estágio curricular supervisionado apresentado ao curso de Medicina Veterinária da Escola de Medicina Veterinária da Universidade Federal do Tocantins como requisito parcial para obtenção do título de Médico Veterinário.

Data da Aprovação __24__ / __07__ / __2022__

BANCA EXAMINADORA:



Prof^ª. Dr^ª. Ana Kelen Felipe Lima
Orientadora

M.V. Dr^ª. Flávia Augusta de Oliveira

M.V. Esp. Guilherme Machado Hölzlsauer

Dados Internacionais de Catalogação na Publicação (CIP)
Sistema de Bibliotecas da Universidade Federal do Tocantins

S6771 Sobreira, Gabriel .
LAMINECTOMIA TORACOLOMBAR DORSAL COM
ESTABILIZAÇÃO DE PINOS SCHANZ E POLIMETILMETACRILATO
EM FELINO DOMÉSTICO. / Gabriel Sobreira. – Araguaína, TO, 2022.
53 f.

Monografia Graduação - Universidade Federal do Tocantins –
Câmpus Universitário de Araguaína - Curso de Medicina Veterinária,
2022.
Orientadora : Ana Kelen Lima
Coorientadora : Flávia Oliveira

1. Ortopedia. 2. Neurologia. 3. Estágio. 4. Pequenos animais. I.
Título

CDD 636.089

TODOS OS DIREITOS RESERVADOS – A reprodução total ou parcial, de qualquer forma ou por qualquer meio deste documento é autorizado desde que citada a fonte. A violação dos direitos do autor (Lei nº 9.610/98) é crime estabelecido pelo artigo 184 do Código Penal.

Elaborado pelo sistema de geração automática de ficha catalográfica da UFT com os dados fornecidos pelo(a) autor(a).

AGRADECIMENTOS

Agradeço a Deus por esse momento, em meio às tantas tormentas enfrentadas durante a graduação. Sou eternamente grato pela oportunidade de lutar pelo tão sonhado título de Médico Veterinário.

Agradeço imensamente a minha família, Alberto, Socorro e Cecília, que não mediram esforços para que esse dia tão especial chegasse, o carinho e proteção foram fundamentais nos momentos de choro e desespero. A força herdada por vocês me permitiu chegar até aqui, embora minhas pernas estivessem fracas elas me levaram longe. Vocês são minha base, graças a vocês posso dizer que sou a melhor versão de mim mesmo.

Aos meus filhotes; Shrek, Yui, Uni, Beta, Arizona, Arya (*In memoriam*), Pretinha (*In memoriam*), Faísca (*In memoriam*), Thor (*In memoriam*), Pluto (*In memoriam*). Obrigado por serem as criaturas mais fascinantes de todo o universo.

A minha namorada Quézia que me apoiou neste momento tão desafiador da graduação, obrigado por ser essa companheira incrível. Obrigado por todo amor e carinho.

Aos meus Familiares, João José, Luiza Maria, Solange Maria, Soraia Francisca, Ivânia, Idilvia, Hayala, Victor, Hugo, João e Gael. Obrigado por serem minha fonte inesgotável de força.

Ao meu tio José Maria (*In memoriam*), minha avó Iranyr (*In memoriam*), a minha tia Lúcia (*In memoriam*), meu avô José Sobreira Dias. Obrigado por cuidarem de mim ai de cima.

Aos meus amigos Tino e João Heitor, sem vocês a estrada seria mais tortuosa, e os tombos levados seriam piores, obrigado por me acolherem, a admiração e carinho que tenho por vocês será eterna.

A minha grande amiga e orientadora Ana Kelen, pessoas como você são raras, você é um exemplo de profissionalismo, e um ser humano excepcional. Se tivéssemos mais pessoas como você, a educação deste país estaria no topo.

Obrigado por acreditar em mim e me ajudar a chegar até aqui, sua presença em minha vida foi um enorme diferencial.

Ao meu professor Fábio André Pinheiro de Araújo pela amizade, e orientação durante o período da graduação.

A Médica Veterinária Dr^a Flávia Augusta, um exemplo a ser seguido, obrigado por todos estes anos de apoio, incentivo e amizade.

Ao Médico Veterinário Guilherme Hölzlsauer, obrigado pela paciência e disponibilidade em me ensinar.

A todos os professores, técnicos e equipe de limpeza da Universidade Federal do Tocantins vocês foram fundamentais na minha formação.

RESUMO

O Estágio Curricular Obrigatório é de suma importância para o crescimento profissional e pessoal, onde o acadêmico tem a oportunidade de praticar, os conhecimentos adquiridos durante a graduação, sendo esta uma valorosa experiência. O estágio curricular obrigatório foi realizado no Hospital Veterinário Francisco Edilberto Uchoa Lopes, pertencente à Universidade Estadual do Maranhão (HVU-UEMA), localizado na cidade de São Luís. Este foi realizado na área de Clínica Cirúrgica, as atividades realizadas foram de 07 de março a 16 de maio de 2022 totalizando 390 horas, sob a supervisão da Dra. Tatiane Avelar Ribeiro e orientação da Prof.^a Dra. Ana Kelen Felipe Lima. Este documento contém a descrição do local em que foi realizado o estágio curricular obrigatório, além de descrever as atividades realizadas pelo estagiário e a casuística da rotina. Durante o período de estágio, foram atendidos e acompanhados 171 animais no HVU-UEMA, no setor de clínica cirúrgica de pequenos animais. Este trabalho contém o relato de um caso sobre Laminectomia toracolombar dorsal com estabilização de pinos Schanz e polimetilmetacrilato em felino doméstico, abordando aspectos sobre a conduta, intervenção cirúrgica e recuperação pós cirúrgica.

Palavras-chave: Estágio, neurocirurgia, ortopedia.

ABSTRACT

The Mandatory Curricular Internship is of paramount importance for professional and personal growth, where the academic has the opportunity to practice the knowledge acquired during graduation, which is a valuable experience. The mandatory curricular internship was carried out at the Francisco Edilberto Uchoa Lopes Veterinary Hospital, belonging to the State University of Maranhão (HVU-UEMA), located in the city of São Luís. This was carried out in the Surgical Clinic area, the activities carried out were from March 7 to May 16, 2022, totaling 390 hours, under the supervision of Dr. Tatiane Avelar Ribeiro and guidance from Prof. Dr. Ana Kelen Felipe Lima. This document contains a description of the place where the mandatory curricular internship took place, in addition to describing the activities carried out by the intern and the routine casuistry. During the internship period, 171 animals were treated and monitored at the HVU-UEMA, in the small animal surgical clinic sector. This paper contains a case report on dorsal thoracolumbar laminectomy with stabilization of Schanz pins and polymethylmethacrylate in a domestic feline, addressing aspects of conduct, surgical intervention and post-surgical recovery.

Keywords: Internship, neurosurgery, orthopedics.

LISTA DE ILUSTRAÇÕES

Figura 1: Fachada do HVU-UEMA.....	18
Figura 2: Recepção e área de triagem do HVU-UEMA.....	20
Figura 3: Sala de espera e caixa para pagamento dos serviços veterinários do HVU-UEMA.....	21
Figura 4: Consultórios da área de clínica cirúrgica do HVU-UEMA.....	21
Figura 5: Ambulatório exclusivo para cães do HVU-UEMA.....	22
Figura 6: Ambulatório exclusivo para gatos do HVU-UEMA.....	22
Figura 7: Setor de internação de cães do HVU-UEMA.....	23
Figura 8: Setor de internação de gatos do HVU-UEMA.....	23
Figura 9: Sala de convivência do centro cirúrgico do HVU-UEMA.....	24
Figura 10: Sala de preparação anestésica do HVU-UEMA.....	24
Figura 11: Centro cirúrgico do HVU-UEMA.....	25
Figura 12: Centro cirúrgico para procedimentos odontológicos do HVU-UEMA.....	25
Figura 13: Área de paramentação do HVU-UEMA.....	26
Figura 14: Centro cirúrgico de castração e projetos sociais do HVU-UEMA.....	26
Figura 15: Sala de recuperação anestésica do HVU-UEMA.....	27
Figura 16: Radiografia laterolateral de tórax (direito) do exame radiográfico, realizado em um felino, SRD, 7 meses, macho, no dia 25 de abril de 2022.....	41
Figura 17: Radiografia ventrodorsal de tórax do exame radiográfico, realizado em um felino, SRD, 7 meses, macho, no dia 25 de abril de 2022.....	41
Figura 18: Radiografia laterolateral direita da coluna vertebral do exame radiográfico, realizado em um felino, SRD, 7 meses, macho, no dia 25 de abril de 2022.....	42
Figura 19: Radiografia ventrodorsal de pelve do exame radiográfico, realizado em um felino, SRD, 7 meses, macho, no dia 25 de abril de 2022.....	42
Figura 20: Paciente intubado e sob anestesia inalatória . Setor de clínica cirúrgica do HVU-UEMA.....	46
Figura 21: Incisão na linha média dorsal na região de T10 a L1. Setor de clínica cirúrgica do HVU-UEMA.....	47

Figura 22: Remoção do processo espinhoso da 10 ^o vértebra torácica. Setor de clínica cirúrgica do HVU-UEMA.....	47
Figura 23: Remoção da camada cortical interna da 10 ^o vértebra torácica. Setor de clínica cirúrgica do HVU-UEMA.....	48
Figura 24: Pinos schanz inseridos e fixados nos corpos vertebrais para inserção do pino schanz. Setor de clínica cirúrgica do HVU-UEMA.....	49
Figura 25: Porção de polimetilmetacrilato (cimento ósseo) adicionado sobre os corpos vertebrais e pinos schanz. Setor de clínica cirúrgica do HVU-UEMA.....	49
Figura 26: Intervenção cirúrgica finalizada, Setor de clínica cirúrgica do HVU-UEMA.....	50
Figura 27: Radiografia laterolateral da coluna vertebral do exame radiográfico, realizado em um felino, SRD, 7 meses, macho, no dia 25 de abril de 2022. HVU-UEMA.....	51
Figura 28: Radiografia ventrodorsal da coluna vertebral do exame radiográfico, realizado em um felino, SRD, 7 meses, macho, no dia 25 de abril de 2022. HVU-UEMA.....	51

LISTA DE GRÁFICOS

Gráfico 1: atendimentos clínicos cirúrgicos, e seus diagnósticos/ suspeita clínica, da espécie canina, acompanhados na área de clínica cirúrgica de pequenos animais do HVU-UEMA.....	30
Gráfico 2: atendimentos clínicos cirúrgicos, e seus diagnósticos/ suspeita clínica, da espécie felina, acompanhados na área de clínica cirúrgica de pequenos animais do HVU-UEMA.....	31
Gráfico 3: Procedimentos cirúrgicos, e seus diagnósticos/ suspeita clínica, da espécie canina, acompanhados na área de clínica cirúrgica de pequenos animais do HVU-UEMA.....	32
Gráfico 4: Procedimentos cirúrgicos, e seus diagnósticos/ suspeita clínica, da espécie felina, acompanhados na área de clínica cirúrgica de pequenos animais do HUV-UEMA.....	33

LISTA DE ABREVIATURAS E SÍMBOLOS

HVU	-	Hospital Veterinário Universitário
UEMA	-	Universidade Estadual do Maranhão
SRD	-	Sem raça definida
%	-	Por cento
MPE	-	Membro pélvico esquerdo
MTD	-	Membro torácico direito
MTE	-	Membro torácico esquerdo
ID	-	Intestino delgado
E	-	Esquerdo
SEC	-	Secundário
OH	-	Ovariohisterectomia
RUDB	-	Retenção urinária e distensão da bexiga
T10	-	10º vértebra torácica
T11	-	11º vértebra torácica
T13	-	13º vértebra torácica
L1	-	1º vértebra lombar
DDIV	-	Doença do disco intervertebral
NMS	-	Neurônio motor superior
TPC	-	Tempo de Preenchimento capilar

SUMÁRIO

1 INTRODUÇÃO.....	18
2 ATIVIDADES DESENVOLVIDAS.....	29
2.1 Atividades desenvolvidas na clínica cirúrgica de pequenos animais da Universidade Estadual do Maranhão, de 07 de março a 16 de maio de 2022.....	29
2.2 Casuística da clínica cirúrgica de pequenos animais da Universidade Estadual do Maranhão, de 7 de março a 16 de maio de 2022.....	29
3 REVISÃO DE LITERATURA.....	34
3.1 Aspectos Gerais.....	34
3.2 Anatomia cirúrgica.....	35
3.3 Conduta pré-operatória.....	36
3.4 Técnica cirúrgica.....	36
3.5 Pós-operatório.....	37
4 RELATO DE CASO.....	38
4.1 Descrição do Caso.....	38
4.2 Anamnese.....	38
4.4 Exames Físicos.....	39
4.5 Suspeita Clínica.....	39
4.6 Exames complementares.....	39
4.7 Internação.....	44
4.8 Procedimento Cirúrgico.....	44
4.9 Acompanhamento Pós-Cirúrgico.....	50
5 RETORNO.....	52
6 DISCUSSÃO.....	53
7 CONSIDERAÇÕES FINAIS.....	55
REFERÊNCIAS.....	56

1 INTRODUÇÃO

O estágio curricular obrigatório é de suma importância para o crescimento profissional e pessoal, e teve como objetivo acompanhar a rotina e a casuística de outra universidade, de forma que pudessem ser aplicados na prática, os conhecimentos adquiridos durante a graduação. O estágio curricular obrigatório foi realizado de forma integral no Hospital Veterinário Francisco Edilberto Uchoa Lopes da Universidade Estadual do Maranhão, sob a supervisão da Dr^a Tatiane Avelar Ribeiro, no período de 07 de março de 2022 a 16 de maio de 2022, totalizando 390 horas de atividades. O local do estágio foi escolhido com base no interesse na área de clínica cirúrgica, renome da instituição, corpo docente, estrutura física, além da existência de um programa de aprimoramento em clínica cirúrgica ofertado pela universidade.

Figura 1: Fachada do HVU-UEMA.



Fonte: Arquivo pessoal.

Os atendimentos realizados no HVU-UEMA atendem a população local e as cidades próximas, e está localizado na Rua 12, Setor São Cristóvão, na cidade de São Luís, estado do Maranhão.

A estrutura física do HVU-UEMA encontra-se dividido em setores tais como: diagnóstico por imagem, patologia clínica, clínica médica de pequenos animais e clínica cirúrgica de pequenos animais. O funcionamento acontece das 7:30 às 17:00 h, de segunda a sexta, e aos sábados das 7:30 às 12:00 h, sendo os atendimentos realizados por ordem de chegada, após a realização do pagamento da consulta. Esta é composta por uma recepção, área de triagem (figura 2-A, figura 2-B), sala de espera com acesso ao caixa (figura 3). O atendimento clínico cirúrgico dispõe de três consultórios (figura 4), tendo ainda um ambulatório exclusivo para cães (figura 5) e outro ambulatório exclusivo para gatos (figura 6), sendo ambos utilizados pelos setores de clínica médica de pequenos animais, e clínica cirúrgica de pequenos animais, tendo a capacidade para realizar até cinco atendimentos simultâneos. Possui também uma sala de internação exclusiva para cães (figura 7), e uma sala de internação exclusiva para gatos (figura 8).

O HVU-UEMA possui uma sala de convivência que fornece entrada para o centro cirúrgico (figura 9), equipado com forno microondas, pia e torneira. Contém área de vestiário, feminino e masculino, que possui acesso ao setor de esterilização e acesso ao centro cirúrgico (figura 10). O centro cirúrgico é equipado com quadro para anotações, três mesas cirúrgicas hidráulicas, dois focos cirúrgicos, três aparelhos de anestesia inalatória, um armário para armazenamento de aparelhos anestésicos. Possui acesso direto a sala de medicação pré-anestésica, que possui um armário para o armazenamento de medicamentos de emergência, equipamentos, cateteres e seringas (figura 11) por onde é recebido e liberado os pacientes que passaram por intervenção cirúrgica. O centro cirúrgico possui acesso à farmácia, área destinada a castrações e projetos sociais (figura 12), Centro cirúrgico para procedimentos odontológicos (figura 13), e área de paramentação, contendo uma pia de metal com uma torneira e bancadas (figura 14), e sala de recuperação anestésica (figura 15).

Figura 2: Recepção e área de triagem do HVU-UEMA.



Fonte: Arquivo pessoal.

Figura 3: Sala de espera e caixa para pagamento dos serviços veterinários do HVU-UEMA.



Fonte: Arquivo pessoal.

Figura 4: Consultórios da área de clínica cirúrgica do HVU-UEMA.



Fonte: Arquivo pessoal

Figura 5: Ambulatório exclusivo para cães do HVU-UEMA.




Fonte: Arquivo pessoal.

Figura 6: Ambulatório exclusivo para gatos do HVU-UEMA.



Fonte: Arquivo pessoal.

Figura 7: Setor de internação de cães do HVU-UEMA.




Fonte: Arquivo pessoal

Figura 8: Setor de internação de gatos do HVU-UEMA.



Fonte: Arquivo pessoal.

Figura 9: Sala de convivência do centro cirúrgico do HVU-UEMA.



Fonte: Arquivo pessoal.

Figura 10: Sala de preparação anestésica do HVU-UEMA.



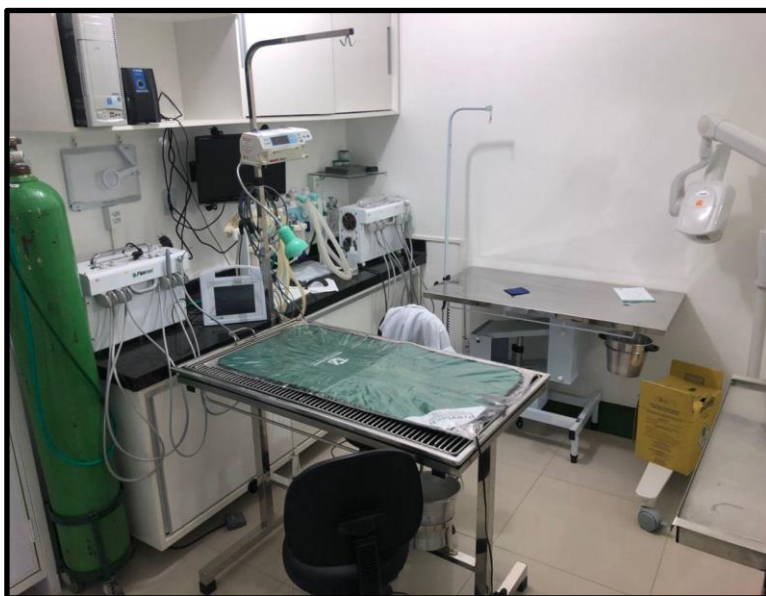Fonte: Arquivo pessoal.

Figura 11: Centro cirúrgico do HVU-UEMA.



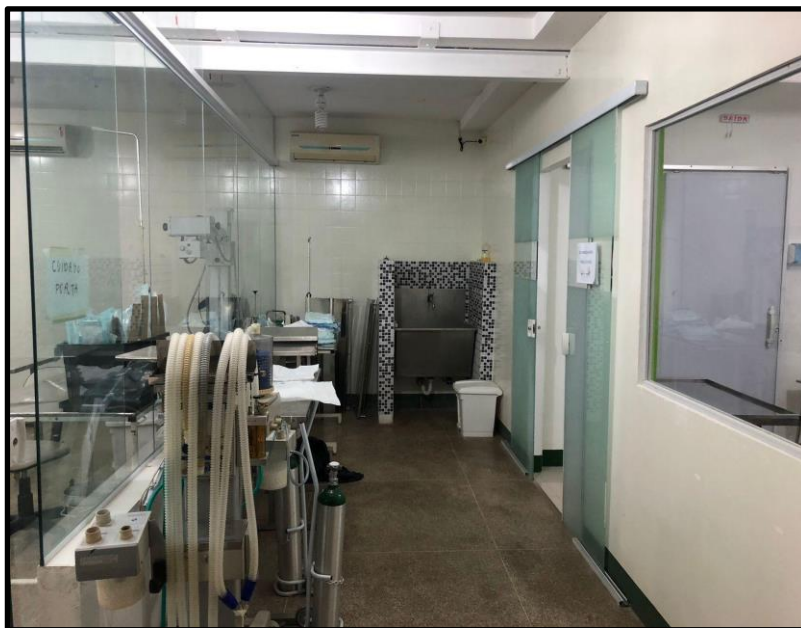Fonte: Arquivo pessoal.

Figura 12: Centro cirúrgico para procedimentos odontológicos do HVU-UEMA.



Fonte: Arquivo pessoal.

Figura 13: Área de paramentação do HVU-UEMA.



Fonte: Arquivo pessoal.

Figura 14: Centro cirúrgico de castração e projetos sociais do HVU-UEMA.



Fonte: Arquivo pessoal.

Figura 15: Sala de recuperação anestésica do HVU-UEMA.



Fonte: Arquivo pessoal.

O HVU-UEMA conta com os serviços de: anestesiologia, clínica médica, clínica cirúrgica, ortopedia, odontologia, oftalmologia veterinária e patologia clínica. O hospital oferece ainda os serviços de fisiatria veterinária e análise anatomopatológica. A equipe é formada por três médicas veterinárias que atuam como preceptoras; um cirurgião veterinário, dezesseis residentes; dois auxiliares de medicina veterinária; dois técnicos em radiologia; dois responsáveis pela farmácia, dois auxiliares gerais, três recepcionistas, equipe de estagiários supervisionados; tendo ainda a participação de alunos da graduação em medicina veterinária, professores e equipe de limpeza.

O atendimento era realizado da seguinte forma: com a chegada, os tutores, eram encaminhados para a triagem, que era realizada por um médico veterinário do setor de clínica de médica. Em seguida, preenchiam o termo de responsabilidade no qual explica que por ser um hospital escola, o serviço veterinário pode ser realizado por um acadêmico de medicina veterinária (desde que assistido por um médico veterinário). Após o preenchimento do termo, o tutor era encaminhado para o caixa e após efetuar o pagamento, recebe uma senha para o atendimento e é direcionado para o seu respectivo setor. Caso o paciente não seja classificado como urgência ou emergência, tanto o tutor quanto o paciente devem esperar do lado de fora do hospital, devido a recepção não comportar grande número de pacientes e tutores.

Os pacientes atendidos pela clínica cirúrgica passam por uma anamnese e minucioso exame físico. Caso seja necessária a intervenção cirúrgica, são solicitados exames complementares, tais como; hemograma completo e exames bioquímicos, sendo realizados no máximo no período de um mês, para maior margem de segurança durante a intervenção cirúrgica. Segundo protocolo anestésico estabelecido pelo setor de anestesiologia, pacientes de determinadas raças, independentemente da idade, devem ser submetidos ao exame de eletrocardiograma cirúrgico, antes de qualquer procedimento cirúrgico. Já pacientes geriátricos, independente da raça ou espécie, quando encaminhados para a cirurgia devem ser submetidos ao exame de eletrocardiograma, e caso o exame aponte para alguma alteração, esse paciente deve ser submetido ao exame de ecocardiograma.

2 ATIVIDADES DESENVOLVIDAS

2.1 Atividades desenvolvidas na clínica cirúrgica de pequenos animais da Universidade Estadual do Maranhão, de 07 de março a 16 de maio de 2022.

As atividades desenvolvidas no período de estágio curricular obrigatório eram realizadas nos horários de 8:00 às 18:00 h, de segunda a sexta, com direito a duas horas de almoço. O acompanhamento da rotina da clínica cirúrgica era realizado por escala, variando entre atendimentos na clínica cirúrgica e acompanhamento da rotina cirúrgica.

Quando permitido o atendimento na clínica cirúrgica por parte do estagiário, este deveria sempre se apresentar como acadêmico de medicina veterinária, e em seguida apresentar o médico veterinário supervisor. Era permitido ao estagiário realizar anamnese, exame físico, realizar a coleta de sangue, confeccionar receitas, realizar curativos, solicitar e acompanhar os resultados dos exames complementares para o pré-cirúrgico.

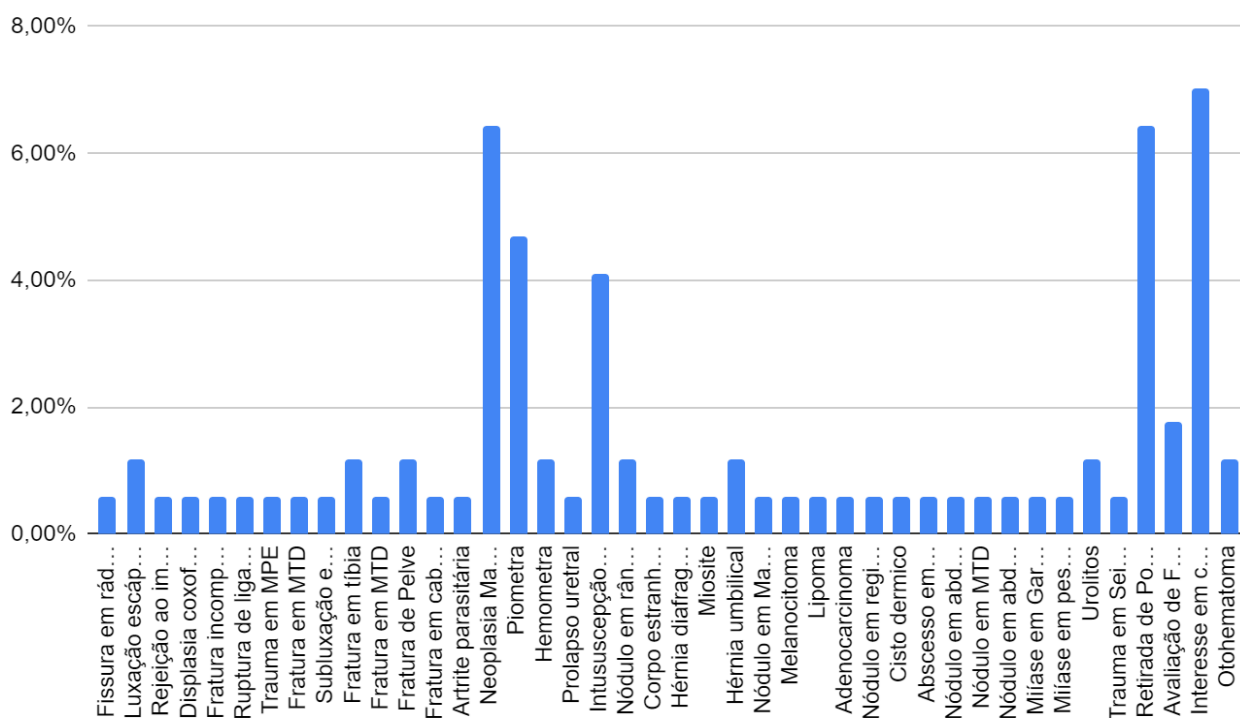
No centro cirúrgico, cabia ao estagiário organizar o quadro de cirurgias, realizar tricotomia, realizar antissepsia prévia, organizar o foco do centro cirúrgico, confeccionar receitas com medicações para os pacientes no pós-cirúrgico. Fazer relatórios cirúrgicos, assistir cirurgias da rotina, auxiliar em procedimentos cirúrgicos e realizar procedimentos cirúrgicos menos complexos; (como orquiectomia eletiva, ovariectomia eletiva), sempre assistido por um médico veterinário.

2.2 Casuísticas da clínica cirúrgica de pequenos animais da Universidade Estadual do Maranhão, de 07 de março a 16 de maio.

Os casos foram acompanhados no setor de clínica cirúrgica, tanto atendimento clínico cirúrgico quanto a rotina do centro cirúrgico. Durante o período de estágio foram acompanhados no HVU- UEMA pelo setor de clínica cirúrgica um total de 170 animais. Destes, 135 eram cães, dos quais 55,56% (75) eram fêmeas, e 44,44% (60) eram machos, e 35 eram gatos, dos quais 80% (28) eram fêmeas, e 20% (7) eram machos. Como descrito nas tabelas 1, 2, 3 e 4, as enfermidades

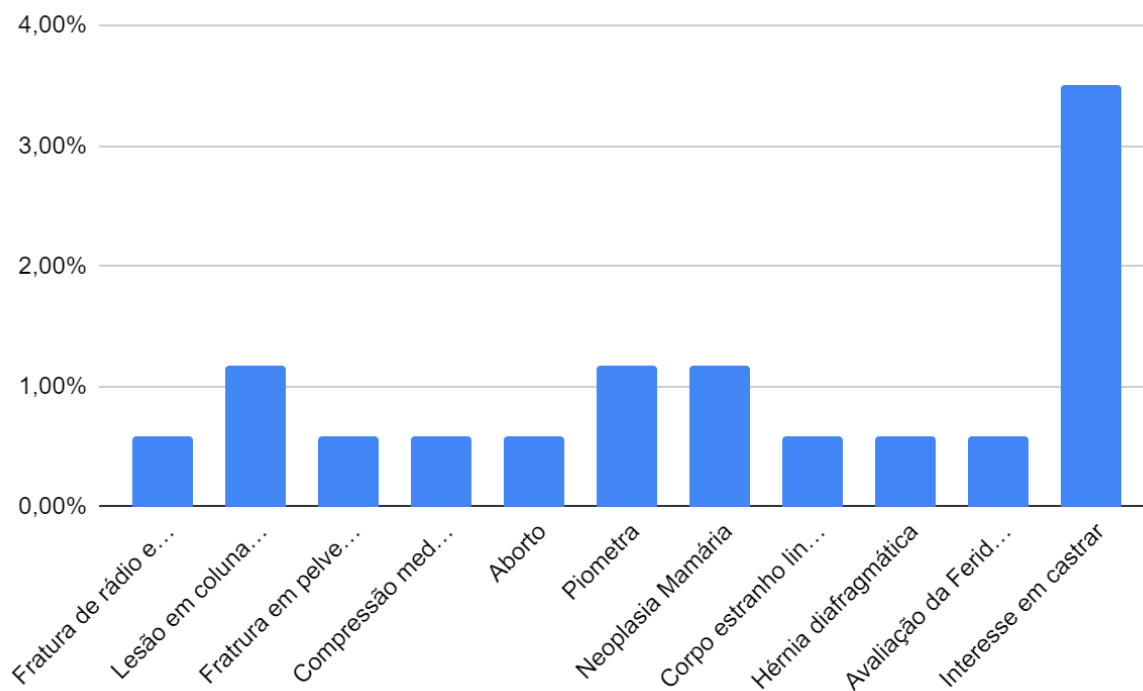
clínico - cirúrgicas mais frequentes em cães foram as neoplasias mamárias (6,47%) e piometra (4,71%), sendo observado casuística similar em gatos, apresentando neoplasia mamária (1,18%) e piometra (1,18%). Os procedimentos mais realizados em cães foram mastectomia (4,12%), ovariectomia patológica (3,53%), e em gatos também foram a ovariectomia patológica (2,38%) e mastectomia (1,19%).

Gráfico 1: Atendimentos clínicos cirúrgicos, e seus diagnósticos/ suspeita clínica, da espécie canina, acompanhados na área de clínica cirúrgica de pequenos animais do HVU-UEMA.



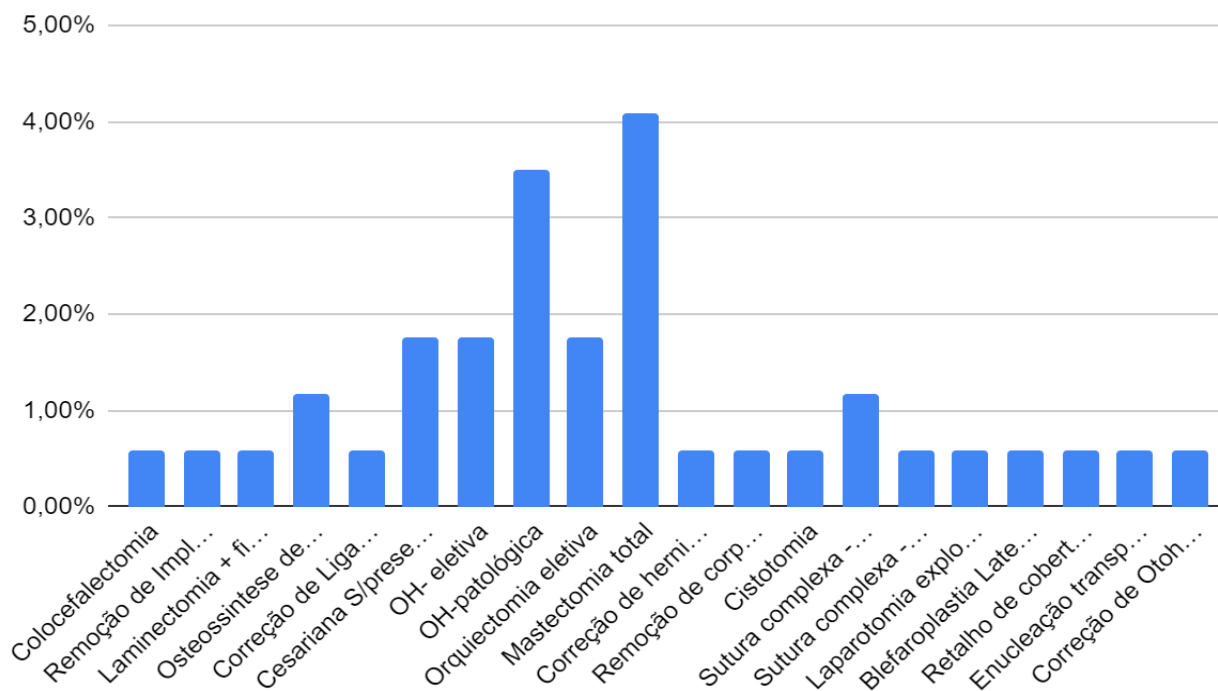
Fonte - Sistema de registro do do Hospital Veterinário Francisco Edilberto Uchoa Lopes da Universidade Estadual do Maranhão, São Luís.

Gráfico 2: atendimentos clínicos cirúrgicos, e seus diagnósticos/ suspeita clínica, da espécie felina, acompanhados na área de clínica cirúrgica de pequenos animais do HVU-UEMA.



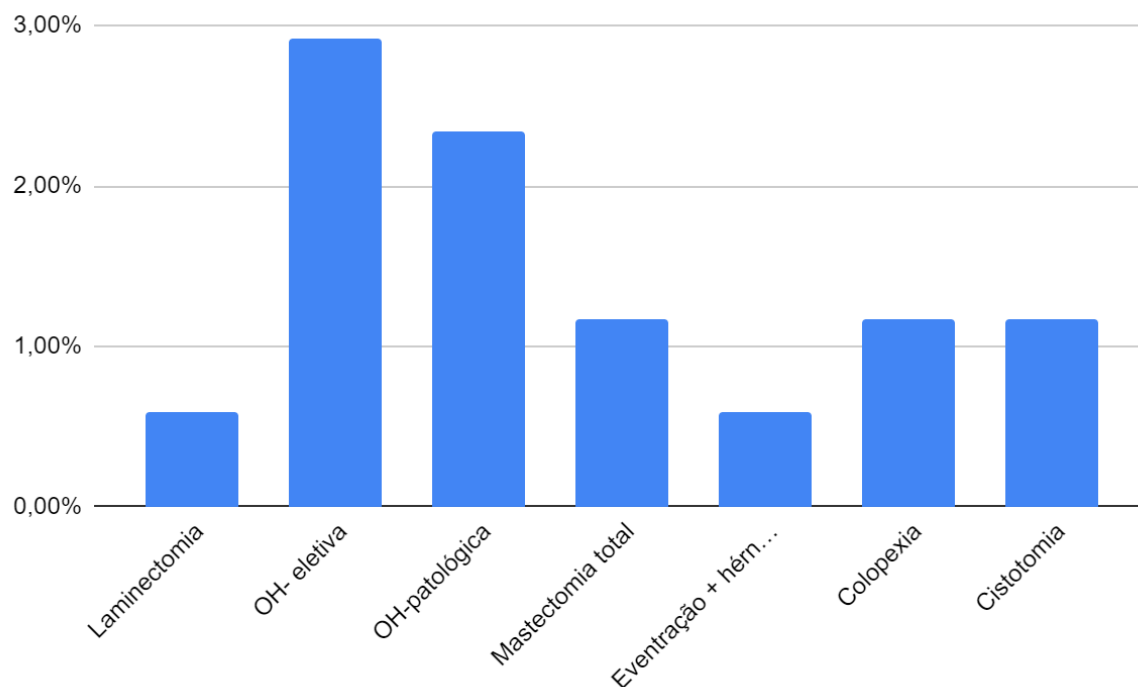
Fonte - Sistema de registro do do Hospital Veterinário Francisco Edilberto Uchoa Lopes da Universidade Estadual do Maranhão, São Luís.

Gráfico 3: Procedimentos cirúrgicos, e seus diagnósticos/ suspeita clínica, da espécie canina, acompanhados na área de clínica cirúrgica de pequenos animais do HVU-UEMA.



Fonte - Sistema de registro do do Hospital Veterinário Francisco Edilberto Uchoa Lopes da Universidade Estadual do Maranhão, São Luís.

Gráfico 4: Procedimentos cirúrgicos, e seus diagnósticos/ suspeita clínica, da espécie felina, acompanhados na área de clínica cirúrgica de pequenos animais do HUV-UEMA.



Fonte - Sistema de registro do do Hospital Veterinário Francisco Edilberto Uchoa Lopes da Universidade Estadual do Maranhão, São Luís.

3 REVISÃO DE LITERATURA

3.1 Aspectos gerais

A lesão medular espinhal pode ocorrer sobre circunstâncias endógenas ou exógenas (BAGLEY et al., 1999). Os fatores endógenos estão associados geralmente a DDIV e anormalidades congênitas. Já os fatores exógenos incluem trauma automobilístico, perfurações por projéteis, trauma por quedas, lesões ocasionadas por brigas entre animais ou objetos contundentes (SHORES; BRAUND, 1990).

Lesões localizadas na medula podem acarretar em perda motora. A intervenção imediata, tanto medicamentosa ou cirúrgica, que preservem a integridade do tecido nervoso, pode fazer a diferença entre o retorno à deambulação ou a paralisia (COUGHLAN, 1993; BRAUND, 1994).

O trauma agudo pode acarretar em lesão primária e lesão secundária. A lesão primária ocorre devido a ação de forças que causam dano mecânico após o evento traumático, envolvendo a ruptura e compressão de elementos neurais e vasculares (COUGHLAN, 1993; BRAUND, 1994). Como resultado, tem-se a falha ou interrupção, na transmissão dos impulsos nervosos (RUCKER, 1990; BAGLEY et al., 1999). A lesão secundária é desenvolvida dias após o evento traumático, ocorre devido a alterações locais, em níveis intracelulares e extracelulares, associada a lesões sistêmicas como hemorragia, hipóxia e outras lesões decorrentes do trauma (JANSSENS, 1991; BRAUND, 1994; LECOATER, 1998).

O trauma inicial acarreta em uma cascata de reações que causam a perda do tecido neuronal inicialmente não comprometido (COUGHLAN, 1993, BERGMAN et al., 2000 b).

Existem quatro mecanismos básicos na lesão aguda à medula espinhal: interrupção anatômica, compressão, concussão e isquemia. A interrupção anatômica do parênquima da medula espinhal é a laceração física do tecido nervoso, cujos efeitos são considerados como irreversíveis (KRAUS, 2000).

A compressão medular decorrente da presença de uma massa que provoca o aumento da pressão interior do canal vertebral é comumente causada por extrusão de disco ou tumores, acometendo primeiramente a substância branca da medula espinhal (BAGLEY et al, 1999; KRAUS, 2000).

A concussão decorre de um impacto agudo à medula espinhal, geralmente sem compressão residual, afetando inicialmente a substância cinzenta da medula espinhal, propagando-se para a substância branca, podendo levar à destruição progressiva do tecido nervoso. Isquemia é a interrupção do suprimento sanguíneo arterial para a medula espinhal (COUGHLAN, 1993).

Para a escolha entre o tratamento conservativo ou cirúrgico deve-se levar em consideração a instabilidade (Jeffery, 2010), o objetivo do tratamento cirúrgico é a redução do segmento vertebral, a descompressão da medula espinhal e a estabilização rígida do canal medular. As técnicas que apresentam melhores resultados são: pinos/parafusos associados com polimetilmetacrilato, placas em corpo de vértebra, fixação esquelética externa e fixação com parafusos pediculares (Bruce et al., 2008). Devido a promoção da rigidez e estabilidade do canal medular.

A graduação clínica da lesão se baseia no sistema descrito por Griffiths, Denny e Butterworth (2006). Grau 1: somente dor, grau 2: paraparesia/tetraparesia ambulatorial, grau 3: paraparesia/tetraplegia não ambulatorial, grau 4: paraplegia/tetraplegia (ausência de movimentos voluntários), grau 5: paraplegia/tetraplegia + RUDI, grau 6: paraplegia/tetraplegia + RUDB + perda da sensação de dor consciente, grau 7: mielomalacia ascendente/descendente.

3.2 Anatomia cirúrgica

Existem 13 vértebras torácicas e sete lombares, que possuem componentes similares (corpo vertebral, lâmina, pedículo, processos transversos e processo espinhoso dorsal), porém estes diferem em tamanho e forma ao longo da coluna vertebral. A medula espinhal é dividida em regiões compostas por diversos segmentos espinhais, sendo que estes segmentos não correspondem às vértebras do mesmo número (FOSSUM, 2014). A medula espinhal está localizada dentro do canal vertebral e contém raízes sensitivas (dorsais) e motoras (ventrais), que formam os nervos espinhais do sistema nervoso periférico (LEUCOUTEUR e CHILD, 1992).

O conhecimento do trajeto dos tratos e sua localização, na periferia ou interior da medula espinhal, refletem-se diretamente nos sinais clínicos e na gravidade das lesões medulares, contribuindo ainda para o prognóstico dos animais principalmente no que concerne à via da dor (PELLEGRINO,2003).

3.3 Condutas pré-operatória

A abordagem primária em pacientes com trauma deve se iniciar pela avaliação do sistema cardiovascular e respiratório de forma rápida e precisa, sendo avaliados de forma bem detalhada, devido à possibilidade de óbito do animal (Tello, 2008).

Ao exame físico, a palpação deve ser realizada sem provocar dor, deve-se aplicar uma leve pressão por toda extensão da coluna, a fim de avaliar a presença ou ausência de dor, extensão e cometimento do neurônio motor inferior. Pinçamento em dermatômos específicos ajudam na localização da lesão (Feitosa, 2014).

O diagnóstico da presença ou ausência de sensibilidade, e reflexo de dor, deve ser realizado, pressionando com uma pinça hemostática, o dígito do paciente, observando se o animal apresenta resposta consciente, como vocalização ou movimentação da cabeça em direção ao estímulo doloroso, indicando que a informação percorre da medula espinhal para o encéfalo (Grasmueck & Steffen, 2004).

Em pacientes paraplégicos, é obrigatório avaliar a habilidade de percepção dos estímulos nocivos aplicados aos dedos dos membros pélvicos. A ausência de percepção de dor profunda aponta para um prognóstico negativo, especialmente em traumatismos. A ausência da percepção da dor profunda está inversamente relacionada ao prognóstico enfatizando assim a importância de um histórico preciso (FOSSUM, 2014).

3.4 Técnicas cirúrgicas

As indicações mais comuns para a abordagem dorsal, incluem remoção de tumores e estabilização/ descompressão de anomalias vertebrais. Em caso de compressão medular, é obrigatória a estabilização da região anormal (FOSSUM, 2014).

Há vários métodos de se obter a descompressão medular. A descompressão da medula espinhal ocorre mais frequentemente na região toracolombar. A redução de fratura/luxação obviamente reduzirá ou eliminará a compressão medular; mas, em alguns casos será necessário considerar a laminectomia (DENNY; BUTTERWORTH, 2006).

Em geral, é usada juntamente, com fixação interna (BUTTERWORTH, 2006). No procedimento de laminectomia dorsal, removem-se, bilateralmente as lâminas dorsais, os processos espinhosos dorsais, com uso de cortadores de ossos ou tesouras de dupla ação, usa-se uma perfuratriz pneumática de alta velocidade, para remover as camadas ósseas corticais externas, esponjosas internas e corticais internas (FOSSUM, 2014).

A hemilaminectomia é usada preferencialmente à laminectomia, pois causa menos instabilidade, oferece menor risco de formação de membrana de laminectomia e compressão secundária (BUTTERWORTH, 2006). No procedimento de hemilaminectomia dorsal, remove-se, unilateralmente a lâmina, dorsais, incluindo a remoção do processo espinhoso dorsal (FOSSUM, 2014).

3.5 Pós-operatório

Os tutores devem ser alertados de que o período de recuperação pode ser muitas vezes, prolongado. Pode-se exigir o uso de ataduras para estabilizar adicionalmente o trauma, o alívio da dor com uso apropriado de analgésicos é de suma importância (DENNY; BUTTERWORTH, 2006). Se o procedimento cirúrgico proporcionar estabilização adequada, repouso, com espaço restrito pode ser suficiente para um período pós-operatório imediato (BOJRAB, 1996).

Os pacientes submetidos a esse tipo de procedimento, devem trocados de decúbito para evitar úlceras de decúbito, caso o animal não consiga urinar de forma voluntária, a bexiga deve ser esvaziada (dar preferência por esvaziamento por pressão manual), pelo menos 4 vezes ao dia. Antibióticos profiláticos devem ser empregados para reduzirem o risco de infecção da bexiga (DENNY; BUTTERWORTH, 2006). Deve-se ainda realizar avaliações neurológicas diariamente para se avaliar a situação do paciente (BOJRAB, 1996).

A fisioterapia ativa é importante para minimizar a atrofia muscular (DENNY; BUTTERWORTH, 2006). O estímulo dos reflexos flexor e extensor são utilizados principalmente em pacientes com déficit do NMS. Este estímulo provocará a retirada dos membros torácicos e pélvicos, gerando, assim, flexão ativa dos membros, exercitando o tônus muscular. Devem ser realizadas 3 a 5 repetições por membro, 3 a 4 vezes ao dia, pois tais exercícios atuam no retardo a atrofia muscular, além de atuar na reeducação muscular (FREITAS, 2014; OBLY, 2008).

A sustentação do animal, tanto completa como parcial, estimula a função neuromuscular, reeducando a musculatura, aumenta a força e o vigor dos músculos de sustentação e aprimora a propriocepção (MILLIS; LEVINE, 2014).

4 RELATO DE CASO

4.1 Descrição do Caso

Foi atendido no ambulatório de felinos do HVU- UEMA às 8:00 horas do dia 25 de Abril de 2022 um gato, macho (não castrado), SRD, de pelagem cinza, com 7 meses de idade, pesando 5,100 kg.

4.2 Anamnese

Na anamnese, o tutor relatou que ao levantar pela madrugada 05:00 am, não encontrou o animal no apartamento, e notou que a janela da sala estava aberta. Ao olhar para o térreo, encontrou o animal imóvel no chão. O tutor relata que o animal estava consciente, apresentava espirros com ranhos de sangue (epistaxe). A tutora relata que o animal apresentou sinais de dor ao manuseio, relata ainda, hiporexia, hipodipsia, anúria, hipoquesia, e segundo o tutor nenhuma medicação foi administrada após o ocorrido.

Segundo o tutor, as vacinas e vermifugação estavam desatualizadas, não havia histórico de ectoparasitas, nega contato com outros animais e sua alimentação era composta por ração e sachê.

4.3 Exames Físicos

Ao exame físico, o estado de consciência era normal, estado nutricional bom, estava hidratado, temperatura retal de 37° C, mucosas róseas, tempo de preenchimento capilar inferior a dois segundos, frequência cardíaca de 140 bpm, pulso forte e rítmico, frequência respiratória de 29 movimentos por minuto, presença de hemoptise discreta com epistaxe, a ausculta cardiopulmonar direita apresentava pequenos sons estertores, linfonodos não reativos, o paciente apresentava incômodo a palpação abdominal e paraplegia flácida. Na avaliação de pinçamento, a fim de avaliar a sensibilidade dolorosa e reflexo de retirada, os membros torácicos não apresentaram nenhuma alteração, porém em membros pélvicos, havia ausência de dor superficial, presença de dor profunda, presença de reflexo de retirada e hiporreflexia bilateral ao teste de reflexo patelar.

4.5 Suspeita Clínica

Baseado na anamnese e exame físico, a suspeita clínico-cirúrgica foi de fratura toracolombar associada a hemotórax, (devido ao evento traumático e presença de estertores na ausculta).

4.6 Exames complementares

Foram solicitados os seguintes exames: hemograma completo (tabela 1), bioquímica sérica (tabela 2), radiografias nas projeções; laterolateral de tórax direito (figura 16), e ventrodorsal de tórax (figura 17). Também foi solicitada radiografia de coluna na projeção laterolateral direita (figura 18) e ventrodorsal de pelve (figura 19), solicitados com urgência (tabela 3).

Tabela 1: Resultados e valores de referências do hemograma e proteínas plasmática total, realizado em um felino, SRD, 7 meses, macho, no dia 25 de abril de 2022. HVU-UEMA.

Hemograma			
Eritrograma	Resultado	Valor de Referência	
Hemácias	7,93	5,5 a 10,0 10 ⁶	
Hemoglobina	11,64	08 a 15	
Hematócrito	34,9	24 a 45%	
V.G.M	44,01	39 a 55	
C.H.C.M	32,24	30 a 36%	
Proteína Plasmática	6,0	6,0 a 8,0	
Plaquetas (mm ²)	220,000	230.000 a 680.00	
Leucograma			
	Resultado	Valor de Referência	
Leucocitos	23.970	Relativos	Absolutos
Eosinófilos	0	5.500	19.500
Bastonetes	0	2 a 12%	0 a 750
Eritroblastos	0	00-03%	00-300
Mielócitos	0		%
Metamielócitos	0		Raros
Segmentados	21573		Raros
Linfócitos	2397	35-75%	2.500 a 12.500
Monócitos	0	20-55%	1.500 a 7.000
Basófilos	0	1% -4%	0 a 850

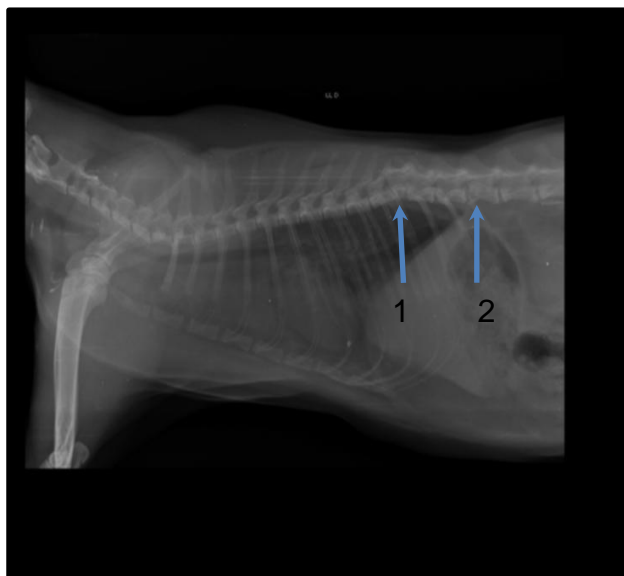
Fonte: Laboratório Clínico Veterinário do Hospital Veterinário Francisco Edilberto Uchoa Lopes da Universidade Estadual do Maranhão, São Luís.

Tabela 2: Resultados e valores de referências dos exames Bioquímicos, realizado em um felino, SRD, 7 meses, macho, no dia 25 de abril de 2022. HVU-UEMA.

Bioquímicos		
	Resultado	Valor de Referência felino
TGP/ALT	430,6 U/L	10 a 50 U/L
TGO/AST	161,9 U/L	20 a 88 U/L
URÉIA	65,6 mg/dL	42,8 a 64,2 mg/dL
CREATININA	1,0 mg/dL	0,5 a 1,8 mg/dL
FOSFATASE ALCALINA	80,8 U/L	23 a 107 U/L
PROTEÍNA TOTAL	5,0 g/ dL	5,8 a 7,9 g/dL
ALBUMINA	2,5 g/ dL	1,9 a 3,8 g/ dL
GLOBULINA	2,5 g/ dL	3,0 a 3,4 g/ dL

Fonte: Laboratório Clínico Veterinário do Hospital Veterinário Francisco Edilberto Uchoa Lopes da Universidade Estadual do Maranhão, São Luís.

Figura 16: Radiografia laterolateral de tórax (direito) do exame radiográfico, realizado em um felino, SRD, 7 meses, macho, no dia 25 de abril de 2022.

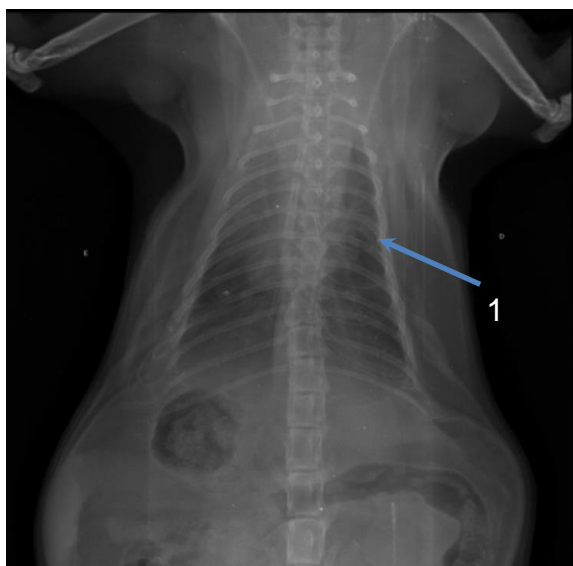


1: Fratura em corpo vertebral de T11 em formato de cunha.

2: Fratura em L1 no segmento cranial, obliteração do canal medular.

Fonte: Setor de diagnóstico por imagem do Hospital Veterinário Francisco Edilberto Uchoa Lopes da Universidade Estadual do Maranhão, São Luís.

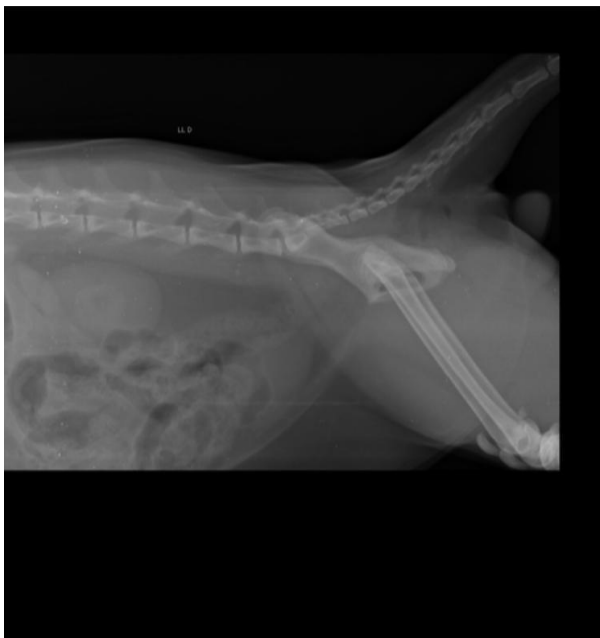
Figura 17: Radiografia ventrodorsal de tórax do exame radiográfico, realizado em um felino, SRD, 7 meses, macho, no dia 25 de abril de 2022.



1: Padrão pulmonar, tendendo a alveolar.

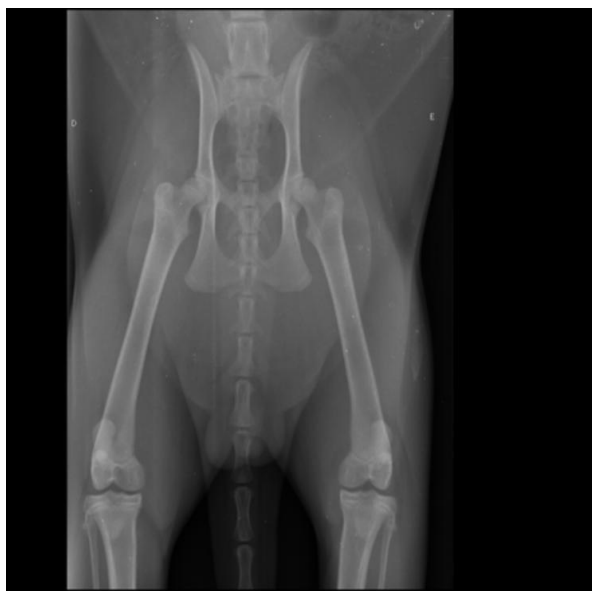Fonte: Setor de diagnóstico por imagem do Hospital Veterinário Francisco Edilberto Uchoa Lopes da Universidade Estadual do Maranhão, São Luís.

Figura 18: Radiografia laterolateral direita da coluna vertebral do exame radiográfico, realizado em um felino, SRD, 7 meses, macho, no dia 25 de abril de 2022.



Fonte: Setor de diagnóstico por imagem do Hospital Veterinário Francisco Edilberto Uchoa Lopes da Universidade Estadual do Maranhão, São Luís.

Figura 19: Radiografia ventrodorsal de pelve do exame radiográfico, realizado em um felino, SRD, 7 meses, macho, no dia 25 de abril de 2022.



Fonte: Setor de diagnóstico por imagem do Hospital Veterinário Francisco Edilberto Uchoa Lopes da Universidade Estadual do Maranhão, São Luís.

Tabela 3: Resultados e valores de referências dos exames Bioquímicos, realizado em um felino, SRD, 7 meses, macho, no dia 25 de abril de 2022. HVU-UEMA.

Laudo – Radiografia
<ul style="list-style-type: none">• Opacificação pulmonar intersticial tendendo a alveolar.• Discreta efusão pleural não drenável no hemitórax direito.• Fratura do corpo vertebral de L1 no segmento cranial, repercutindo no estreitamento do canal medular e obliteração do forame intervertebral.• Redução do corpo vertebral de T11 em formato de cunha.• Hepatomegalia branda inespecífica.

Fonte: Setor de diagnóstico por imagem do Hospital Veterinário Francisco Edilberto Uchoa Lopes da Universidade Estadual do Maranhão, São Luís.

4.7 Internação

Devido a condição financeira do tutor em realizar o pagamento do procedimento cirúrgico para aquele dia em questão, foi recomendada a internação do paciente, para monitoramento do quadro clínico pelo setor de clínica médica, sendo prescrito para o paciente medicamentos para o controle da dor. Durante a internação o paciente apresentou micção por gotejamento, e não defecou durante sua estadia. Porém se alimentou normalmente, descartando assim a necessidade de passagem da sonda nasogástrica.

Tabela 4: Medicamentos administrados em um felino, SRD, 7 meses, macho, no dia 25 de abril de 2022. HVU-UEMA.

Medicamentos	Maxicam 0,2%	Tramadol 100mg	Dipirona 500mg	Salute	Acetilcisteína 100mg
Via de administração	Subcutâneo	Intramuscular	Intramuscular	Oral	Intravenoso
Dose	0,1 mg /kg	3mg /ml	25 mg /kg	1 pacote	70 mg /ml

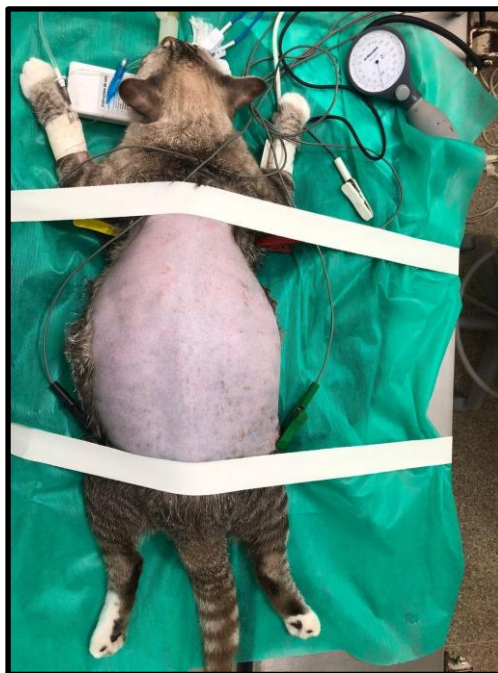Fonte: Setor de internação do Hospital Veterinário Francisco Edilberto Uchoa Lopes da Universidade Estadual do Maranhão, São Luís.

4.8 Procedimento Cirúrgico

No dia 26 de abril de 2022 às 15:00 da tarde, foi realizada a laminectomia dorsal, com a técnica de fixação utilizando pinos Schanz e cimento ósseo, a técnica foi escolhida com base na disponibilidade de materiais ortopédicos do HVU-UEMA e o custo benefício para o tutor. O paciente realizou jejum hídrico de duas horas, e alimentar de 12 horas. Durante a preparação do paciente, ele se encontrava em estado de alerta, com a frequência cardíaca a 170 bpm, frequência respiratória a 25 rpm, mucosas róseas, tempo de preenchimento capilar inferior a 2 segundos e temperatura a 38,5 ° C. Foi realizada cateterização venosa e em seguida foi administrada a MPA (medicação pré-anestésica) utilizando quetamina (2MG/KG), associada ao fentanil (2MG/KG) sendo administrados por via intravenosa (IV), em seguida foi realizada a tricotomia ampla na região dorsal do paciente e a antisepsia da região com digluconato de clorexidina a 2% e Álcool 70%.

Passado 10 minutos, foi realizada a indução com administração de propofol (6MG/KG), dexmedetomidina na dose de (125µG/KG) via intravenosa, em seguida o paciente posicionado em decúbito esternal com os membros inferiores estendidos, para o acesso cirúrgico, sobre o dorso do paciente foi passada duas faixas para fixação do paciente a mesa. O paciente foi entubado com uma sonda endotraqueal número 3. Na manutenção anestésica foi utilizado isoflurano via inalatória e anestesia epidural com bupivacaína 0,25% (0,4ML/KG), foi administrado ainda acetilcisteína via intravenosa (70MG/KG), (Figura 22).

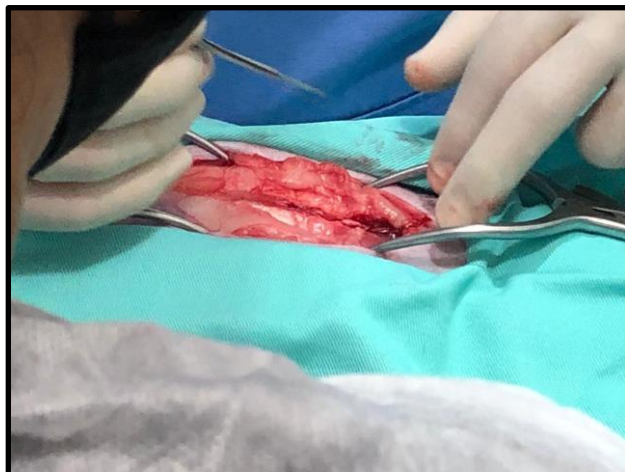
Figura 20: Paciente intubado e sob anestesia inalatória . Setor de clínica cirúrgica do HVU-UEMA.



Fonte: Arquivo pessoal.

A técnica cirúrgica realizada foi a técnica de laminectomia dorsal, com uso de pinos e polimetilmetacrilato (cimento ósseo) para a estabilização da coluna. A cirurgia foi iniciada com uma incisão na linha média dorsal, na região topográfica da 10^o vértebra torácica , estendendo até a região de 1^o vértebra lombar, foi realizado a incisão no tecido subcutâneo, divulsão bilateral em fáscia toracolombar, até a visualização do corpo vertebral da 10^o vértebra torácica e a 1^o vértebra lombar, e em seguida foi colocado, dois afastadores do tipo gelpi, cranial e caudal a incisão, na musculatura para melhor visualização do corpo vertebral (figura 23)

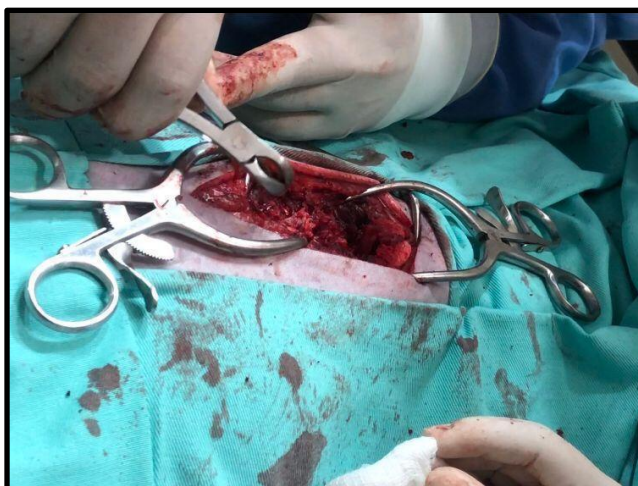Figura 21: Incisão na linha média dorsal na região de T10 a L1. Setor de clínica cirúrgica do HVU-UEMA.



Fonte: Arquivo pessoal.

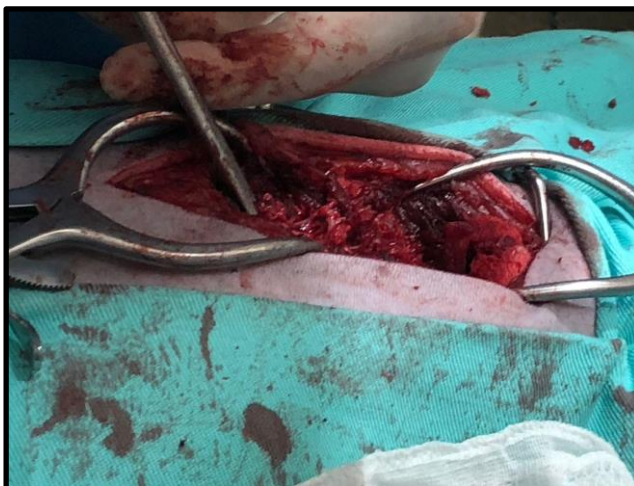Em seguida, com o auxílio do instrumental goiva stille 8 mm (figura 24), foi realizada a remoção dos processos espinhosos das vértebras T10, T11, T13 e L1. Com o auxílio de uma perfuratriz pneumática de alta rotação, foram removidas as camadas corticais externas, e com o auxílio de uma pinça kerrison, foi removida a camada cortical interna (figura 25).

Figura 22: Remoção do processo espinhoso da 10ª vértebra torácica. Setor de clínica cirúrgica do HVU-UEMA.



Fonte: Arquivo pessoal

Figura 23: Remoção da camada cortical interna da 10^o vértebra torácica. Setor de clínica cirúrgica do HVU-UEMA.

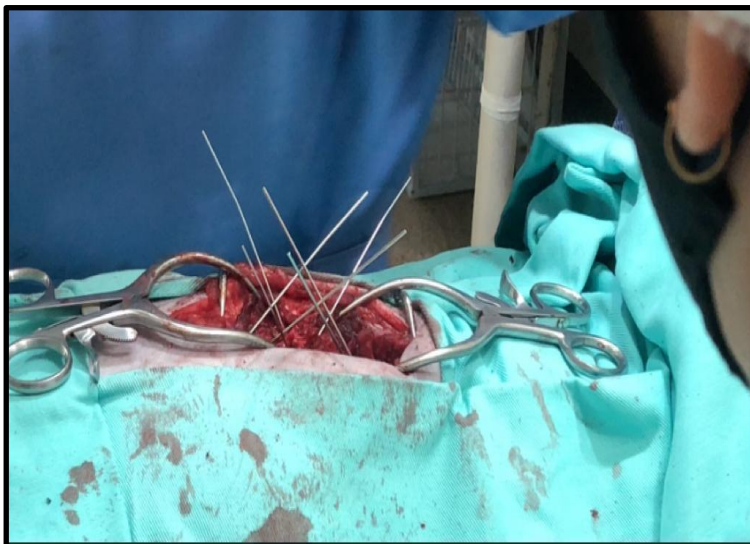


Fonte: Arquivo pessoal

Em seguida, foi posicionado um osteótomo para elevar o corpo vertebral para a perfuração, concomitante a passagem dos pinos, a profundidade de inserção foi mensurada com base na imagem radiográfica e tamanho do pino, em seguida foi realizada a inserção dos pinos schanz (figura 26) e fixação nos corpos vertebrais. Após a fixação dos pinos schanz pelos corpos vertebrais, foi realizado o corte dos pinos.

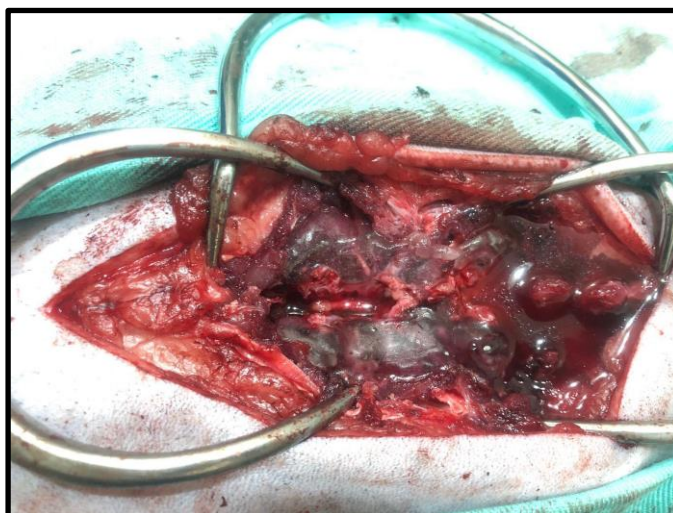
Finalmente, foi adicionada uma porção de cimento ósseo (polimetilmetacrilato) sobre as áreas de inserção dos pinos schanz, seguida pela administração contínua de solução fisiológica refrigerada de ringer lactato, e o endurecimento da massa completamente (figura 27).

Figura 24: Pinos schanz inseridos e fixados nos corpos vertebrais para inserção do pino schanz. Setor de clínica cirúrgica do HVU-UEMA.



Fonte: Arquivo pessoal.

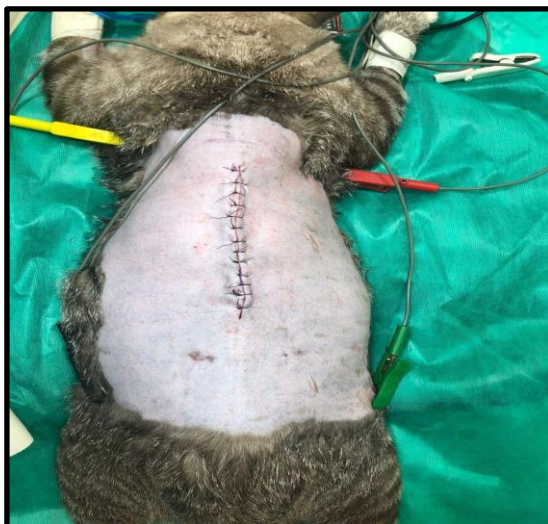Figura 25: Porção de polimetilmetacrilato (cimento ósseo) adicionado sobre os corpos vertebrais e pinos schanz. Setor de clínica cirúrgica do HVU-UEMA.



Fonte: Arquivo pessoal.

Após o endurecimento da massa, realizou-se a sutura da musculatura em padrão contínuo simples com fio e ácido poliglicólico 3-0, sutura de subcutâneo com padrão contínuo simples, utilizando o mesmo fio da sutura de musculatura, e por final foi realizado a sutura de pele, utilizando padrão de sutura interrompido simples utilizando o fio nylon 4-0, finalizando assim a intervenção cirúrgica (figura 28).

Figura 26: Intervenção cirúrgica finalizada, Setor de clínica cirúrgica do HVU-UEMA.



Fonte: Arquivo pessoal.

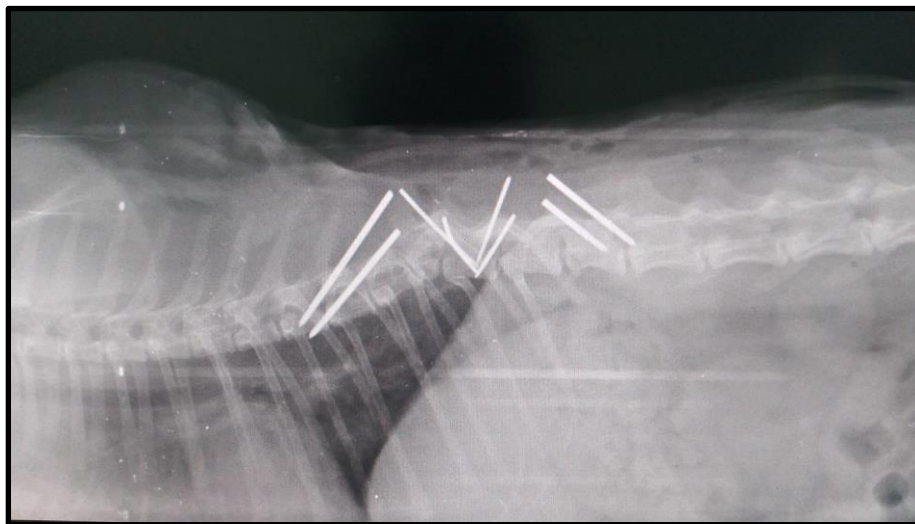
4.9 Acompanhamento Pós - Cirúrgico

Após o término da intervenção cirúrgica, foram administradas as seguintes medicações: Dipirona (25MG/KG), metadona (0,1MG/KG), maxicam 0,2% (0,1MG/KG). Em seguida o paciente foi encaminhado para o setor de diagnóstico por imagem, para realizar a radiografia do pós-cirúrgico (figura 29 e 30; tabela 9). O paciente ficou internado durante quatro dias para observação e acompanhamento pós-cirúrgico, sendo prescrito para a internação medicamentos para o controle da dor pós-cirúrgica (tabela 10). O paciente não apresentou nenhuma complicação durante a internação, sendo monitorado constantemente pela equipe de médicos veterinários e estagiários. Durante a internação, foi observado que o paciente apresentou normúria, normoquesia, normorexia, normodipsia.

Após os quatro dias, o tutor alegou não possuir mais condições financeiras para manter o animal internado, tendo assinado o termo de retirada sem alta médica, no qual enfatiza o risco de vida que o paciente se encontra, e a necessidade de mantê-lo sob observação.

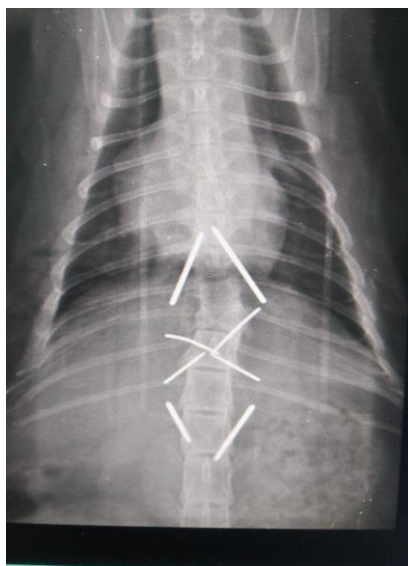
Foi recomendado para o tutor, que em caso de qualquer alteração observada, ele deveria retornar com o animal para o HVU-UEMA.

Figura 27: Radiografia laterolateral da coluna vertebral do exame radiográfico, realizado em um felino, SRD, 7 meses, macho, no dia 25 de abril de 2022. HVU-UEMA.



Fonte: Setor de diagnóstico por imagem do Hospital Veterinário Francisco Edilberto Uchoa Lopes da Universidade Estadual do Maranhão, São Luís.

Figura 28: Radiografia ventrodorsal da coluna vertebral do exame radiográfico, realizado em um felino, SRD, 7 meses, macho, no dia 25 de abril de 2022. HVU-UEMA.



Fonte: Setor de diagnóstico por imagem do Hospital Veterinário Francisco Edilberto Uchoa Lopes da Universidade Estadual do Maranhão, São Luís.

Tabela 5: Laudo do exame radiográfico, realizado em um felino, SRD, 7 meses, macho, no dia 26 de abril de 2022. HVU-UEMA.

Laudo – Radiografia
<ul style="list-style-type: none"> • Estabilização relativa e correção da fratura de L1 • Possível correção da obliteração do canal medular de L1. Recomenda-se mielografia ou tomografia de coluna, para melhor compressão morfofuncional. • Persistência e deslocamento dorsolateral de T11

Fonte: Setor de diagnóstico por imagem do Hospital Veterinário Francisco Edilberto Uchoa Lopes da Universidade Estadual do Maranhão, São Luís.

Tabela 6: Medicamentos administrados em um felino, SRD, 7 meses, macho, no dia 26 de abril de 2022. HVU-UEMA.

Medicamentos	Maxicam 0,2%	Tramadol 100mg	Dipirona 500mg	Salute	Acetilcisteína 100mg
Via de administração	Subcutâneo	Intramuscular	Intramuscular	Oral	Intravenoso
Dose	0,1 mg /kg	3mg /ml	25 mg /kg	1 pacote	70 mg /ml

Fonte: Setor de internação do Hospital Veterinário Francisco Edilberto Uchoa Lopes da Universidade Estadual do Maranhão, São Luís.

5 RETORNO

O tutor e o paciente retornaram ao Hospital no dia 04 de maio de 2022, e na anamnese o tutor relatou normorexia, normodipsia, normoquesia e normúria, alegou que o paciente se movimenta bastante com os membros torácicos, e arrasta os membros pélvicos.

Ao exame físico, o estado de consciência era normal, estado nutricional bom, estava hidratado, temperatura retal de 37,5° C, mucosas róseas, tempo de preenchimento capilar inferior a 1 segundo, frequência cardíaca de 160 bpm, pulso forte e rítmico, frequência respiratória de 25 movimentos por minuto, ausculta

cardiopulmonar limpa, linfonodos não reativos, o paciente apresentava ausência de sensibilidade a palpação abdominal, e a bexiga, não estava repleta.

Ao exame físico, o paciente apresentava-se bastante ativo, sem dor a manipulação, apresentava reflexos de retirada nos membros pélvicos, porém com ausência de dor profunda, os movimentos de cauda encontravam-se bastante diminuídos. A ferida cirúrgica encontrava-se em processo cicatricial, satisfatório, os pontos foram mantidos, e foi recomendado que o tutor retornasse na semana seguinte.

6 DISCUSSÃO

O médico veterinário deve considerar a rápida intervenção em casos de lesão medular aguda, visto que a rápida instituição do tratamento é determinante na limitação da degeneração do tecido nervoso. A prioridade em pacientes que sofreram traumas e a estabilização do seu estado geral, controlando ou eliminando as condições que ameacem a vida do paciente (LANZ et al., 2000).

O trauma medular agudo é uma afecção frequente, sendo considerada emergencial, pois a rápida intervenção adequada limita a extensão de danos do tecido neuronal (FEHLINGS; PERRIN, 2006; OLBY, 2010). A lesão medular aguda, resulta em destruição progressiva do tecido nervoso, devido a sequência de eventos vasculares, bioquímicos e inflamatórios que resultam frequentemente em graves consequências às funções motoras e sensoriais do animal (OLBY,2010).

Os índices de trauma por queda apontam para uma maior casuística em gatos jovens, devido a sua maior atividade de caça e inexperiência aos perigos (OXLEY, MONTROSE, 2016). Gatos quando caem a partir de uma altura de sexto andar ou maior, os gatos conseguem corrigir a postura para posição quadrupedal, mas também afastam os membros como num voo, planando e conseqüentemente reduzindo o impacto, devido a distribuição de carga pelo corpo (FARIA, 2003).

Entretanto quando a queda é inferior a uma altura de seis andares, a correção da postura e o movimento de planar não acontecem, não havendo a distribuição de carga pelo corpo, tendo assim um forte impacto que acarreta em lesões mais graves (OXLEY, MONTROSE, 2016).

Fraturas ou luxações entre T11 e L6 ocorrem em 50 a 60% dos pacientes traumatizados e 20% dos pacientes que são vítimas de traumas, apresentam lesão em algum outro segmento da coluna (SELCER; BUBB; WALKER,1991). A maioria dos estudos considera o retorno da locomoção como um bom resultado, não citando a ocorrência de outras complicações, além de mielomalácia hemorrágica, infecção urinária e opção por eutanasia (Olby et al. 2003, Laitinen; Puerto 2005; Jeffery et al. 2016).

O controle da bexiga é um componente vital dos cuidados ao paciente no tratamento de mielopatias toracolombares (FOSSUM, 2014).

A polimerização do cimento ósseo torna-o um bloco rígido, que envolve e fixa os pinos que estão fixados ao osso, e isso favorece a estabilização da fratura, diminuindo consideravelmente as chances de migração por parte dos pinos (BRESHERS et al. 2004).

A técnica de estabilização promovida pelos pinos e o polimetilmetacrilato (cimento ósseo) é bastante difundida e apresenta bons resultados (Bruce et al., 2008; Difazio & Fletcher,2013). Porém, complicações, como risco de infecção, seroma, e o desenvolvimento de uma ferida aberta, podem ocorrer mesmo após a recuperação do paciente.

7 CONSIDERAÇÕES FINAIS

O estágio curricular supervisionado foi de grande importância para meu enriquecimento profissional, onde pude pôr em prática os conhecimentos adquiridos na graduação. Muitas vezes foi preciso mais do que o conhecimento técnico na área para conseguir resolver determinadas situações, sendo possível perceber que a formação de um médico veterinário não depende somente dos conhecimentos técnicos adquiridos durante a graduação.

A realização do estágio em uma instituição de ensino onde os recursos destinados ao Hospital são bem distribuídos fez perceber que uma boa administração é essencial, e por contar com uma boa estrutura física, e área laboratorial, as chances de um diagnóstico definitivo tornam-se maiores.

Sobre a intervenção cirúrgica, foram observados avanços científicos, porém algumas falhas puderam ser notadas no tratamento à patologia. No entanto, foi notável a melhora do quadro e da qualidade de vida do paciente.

REFERÊNCIAS

- BAGLEY, R.S.; HARRINGTON, M.L.; SILVER, G.M.; CAMBRIDGE, A.J.; CONNORS, R.L.; MOORE, M.P. **Exogenous spinal trauma: clinical assessment and initial management.** *Veterinary Neurology*, v.21, n.12, p.1138-1143, 1999.
- BRACKEN, M. B.; SHEPARD, M. J.; HOLFORD, T. R.; LEOSUMMERS L.; ALDRICH, E. F.; FAZL, M.; FEHLINGS, M.; HERR, D. L.; HITCHON, P. W.; MARSHALL, L. F.; NOCKELS, R. P.; PASCALE, V.; PEROT, P.L.; PIEPMEIER, J.; SONNTAG, V. K. H.; WAGNER, F.; WILBERGER, J. E.; WINN, H. R.; YOUNG, W. **Administration of methylprednisolone for 24 or 48 hours or tirilazad mesylate for 48 hours in treatment of acute spinal cord injury: results of the third national acute spinal cord injury randomized controlled trial.** *Journal of the American Medical Association, Chicago*, v.277, n.20, p.1597-1604, 1992.
- BRAUND, K. G. **Acute spinal cord trauma.** In: BOJRAB, M. S.; et al. *Diseases mechanisms in small animal surgery*. 2.ed. Lippincott: Williams & Wilkins, 1993. Cap. 152, p.1140- 1157.
- BRESHEARS, L. A. et al. **The radiographic evolution of repaired canine ilial fractures (69 cases).** *Veterinary and Comparative Orthopaedics and Traumatology*, v. 17, n.2, p.64-72, 2004.
- Bruce C.W., Brisson B.A. & Gyselinck K. 2008. **Spinal fracture and luxation in dogs and cats: a retrospective evaluation of 95 cases.** *Vet. Comp. Orthop. Traumatol.* 3:280-284.
- COUGHLAN, A. R. **Secondary injury mechanisms in acute spinal cord trauma.** *Journal of Small Animal Practice, Oxford*, v.34, p.117-122, 1993.
- DENNY, H.R.; BUTTERWORTH, S.J. **Cirurgia ortopédica em cães e gatos.** 4ª edição. São Paulo: Editora Roca LTDA, 2006. 504p.
- FARIA, M.L.E. Síndrome do Gato Pára-Quedista: Traumatismo por Queda. In: DE SOUZA, Heloisa Justen M. **Coletâneas em medicina e cirurgia felina.** LF Livros, 2003. cap 33. p. 405-422.
- FEITOSA, M. M. 2014. **Semiologia do Sistema Nervoso de Pequenos Animais In: Semiologia Veterinária: A arte do Diagnóstico (3ª ed.).** Roca, São Paulo, BR. FOSSUM, T.W. **Cirurgia de pequenos animais 2. Ed. São Paulo: Rocca**, 2005.1390p.
- FOSSUM, T.W. **Cirurgia de pequenos animais. 4ª edição.** Rio de Janeiro: Elsevier Editora LTDA, 2014. 1640p.
- FREITAS, L. J. N. **Reabilitação do paciente neurológico: casos de hérnia discal em cães. 2014. 94f. Dissertação de mestrado** - Universidade de Trás os Montes e Alto Douro, Vila Real, 2013. Disponível em: <[https :////docplayer.com.br/2986554-Reabilitação-do-paciente-neurológico.html](https://docplayer.com.br/2986554-Reabilitação-do-paciente-neurológico.html)> Acesso em 17 de maio.2022.
- GRASMUECK S.; STEFFEN F. 2004. **Survival rates and outcomes in cats with thoracic and lumbar spinal cord injuries due to external trauma.** *J. Small Anim. Pract.* 45:284-288.
- JANSSENS, L. A. A. **Mechanical and pathophysiological aspects of acute spinal cord trauma.** *Journal of Small Animal Practice, Oxford*, v.32, p. 527-579, 1991.
- JEFFERY, N.D. **Vertebral fracture and luxation in small animals. Veterinary Clinics of North American: Small Animal Practice**, v. 40, p. 809-828, 2010.
- KRAUS, K. H. **Medical management of acute spinal cord disease.** In: KIRK, R. W. *Current veterinary therapy XIII: small animal practice.* Philadelphia: Saunders, 2000. p.186- 190.

- LAITINEN O.M ; Puerto D.A. 2055. **Surgical decompression in dogs with thoracolumbar intervertebral disc disease and loss of deep pain perception: a retrospective study of 46 cases.** Acta Vet. Scand. 46 (½) : 79-85. [http:// dx.doi.org/10.1186/1751-0147-46-79](http://dx.doi.org/10.1186/1751-0147-46-79). Pmid: 16108215.
- LANZ, O.; BERGMAN, R.; SHELL, L. **Inicial assessment of pacientes with spinal cord trauma.** **Veterinary Medicine**, Lenexa, v.95, p.851-853, nov. 2000.
- LEUCOUTEUR, R.A.; CHILD, G. **Moléstias da medula espinhal.** In: ETTINGER, S.J. (Ed.) Tratado de medicina interna veterinária. São Paulo: Manole. V.2, 1992. Cap.62, p. 655- 736.
- MILLIS, D.; TAYLOR, R. **Canine Rehabilitation and Physical Therapy.** 2. ed. Philadelphia: Elsevier-Saunders, 2014.
- OBLY, N. Reabilitação neurológica. In: TAYLOR, R. et al. (Ed.). **Reabilitação e Fisioterapia na Prática de Pequenos Animais.** São Paulo: ROCA, 2008, p. 157-180.
- OXLEY, J. & MONTROSE, T. High-rise syndrome in cats. *Veterinary Times*, Vol. 46. pag. 10-12, out. 2016. Disponível em: <http://www.vbd.co.uk>.
- PELLEGRINO, F. Organización funcional del sistema nervioso. In: PELLEGRINO, F., SURANITI, A., GARIBALDI, L. (Eds). **El libro de neurologia para la practica clinica.** Buenos Aires: Inter-Médica Editorial, 2003. cap.01, p.03-31.
- RUCKER, N. C. **Management of spinal cord trauma.** **Progress in Veterinary Neurology**, Santa Barbara, v.1, n.4, p.397-412, 1990.
- SELCER, R. R.; BUBB, W.J; WALKER T. L. Management of vertebral column fractures in dogs and cats: 211 cases (1977-1985). **Journal of the American Veterinary Medical Association**, v. 11,p. 1965-1968, 1991.
- SHORES, A.; BRAUND, K. G.; BRAWNER, W. R. Management of acute **spinal cord trauma.** **Veterinary Medicine**, Chicago, v.85, p.724-739, 1990.
- SHORES, A.; BRAUND, K. G.; BRAWNER, W. R. **Management of acute spinal cord trauma.** *Veterinary Medicine*, Chicago, v.85, p.724-739, 1990.
- TELLO, L.H. (2008). **Trauma em pequenos animais.** In: Trauma em cães e gatos. 1º ed. São Paulo: MedVet Livros.
- TOOMBS, J.P BAUER, M.S **Afecção do disco intervertebral.** In: SLATTER, D. (Ed.) Manual de cirurgia de pequenos animais. 2. ed. São Paulo: Manole, 1998. v. 1, cap. 75. 1286-1205.