



UNIVERSIDADE FEDERAL DO TOCANTINS  
CÂMPUS UNIVERSITÁRIO DE ARAGUAÍNA  
CURSO DE GRADUAÇÃO EM MEDICINA VETERINÁRIA

**TONE REZENDE NASCIMENTO**

**RELATÓRIO DE ESTÁGIO CURRICULAR  
SUPERVISIONADO: NEFRECTOMIA UNILATERAL  
EM PACIENTE FELINO DIAGNOSTICADO COM  
PIELONEFRITE CRÔNICA**

Araguaína/TO  
2022

**TONE REZENDE NASCIMENTO**

**RELATÓRIO DE ESTÁGIO CURRICULAR  
SUPERVISIONADO: NEFRECTOMIA UNILATERAL  
EM PACIENTE FELINO DIAGNOSTICADO COM  
PIELONEFRITE CRÔNICA**

Relatório apresentado ao curso de Medicina Veterinária da Escola de Medicina Veterinária e Zootecnia da Universidade Federal do Tocantins, como requisito parcial para a obtenção do título de Médico Veterinário.

Orientador(a): Prof<sup>ª</sup>. Dr<sup>ª</sup>. Laiane Teixeira Sousa Moura

Araguaína/TO  
2022

**Dados Internacionais de Catalogação na Publicação (CIP)**  
**Sistema de Bibliotecas da Universidade Federal do Tocantins**

---

N244n Nascimento, Tone Rezende .  
NEFRECTOMIA UNILATERAL EM PACIENTE FELINO  
DIAGNOSTICADO COM PIELONEFRITE CRÔNICA. / Tone Rezende  
Nascimento. – Araguaína, TO, 2022.  
53 f.

Relatório de Graduação - Universidade Federal do Tocantins – Câmpus  
Universitário de Araguaína - Curso de Medicina Veterinária, 2022.

Orientadora : Laiane Teixeira Sousa Moura

1. Doença renal crônica. 2. Gatos. 3. Tratamento. 4. Cirurgia. I. Título

**CDD 636.089**

---

TODOS OS DIREITOS RESERVADOS – A reprodução total ou parcial, de qualquer forma ou por qualquer meio deste documento é autorizado desde que citada a fonte. A violação dos direitos do autor (Lei nº 9.610/98) é crime estabelecido pelo artigo 184 do Código Penal.

**Elaborado pelo sistema de geração automática de ficha catalográfica da UFT com os dados fornecidos pelo(a) autor(a).**

TONE REZENDE NASCIMENTO

**RELATÓRIO DE ESTÁGIO CURRICULAR  
SUPERVISIONADO: NEFRECTOMIA UNILATERAL  
EM PACIENTE FELINO DIAGNOSTICADO COM  
PIELONEFRITE CRÔNICA**

Relatório apresentado ao curso de Medicina Veterinária da Escola de Medicina Veterinária e Zootecnia da Universidade Federal do Tocantins, como requisito parcial para a obtenção do título de Médico Veterinário.

Orientador(a): Prof<sup>ª</sup>. Dr<sup>ª</sup>. Laiane Teixeira Sousa Moura

Data de aprovação: 01/07/2022

Orientador(a):



---

Prof<sup>ª</sup>. Dr<sup>ª</sup>. Laiane Teixeira Sousa Moura - UFT

Araguaína, 2022

*Dedico esse trabalho a minha mãe por depositar toda confiança, amor e renda em prol da minha formação, pelo apoio emocional ao longo desses anos que não foram fáceis. Dedico também a minha cachorrinha Teodora que faleceu após parto distócico, que jurei a mim mesmo, que nenhum dos meus animais morrerão sem auxílio de um médico veterinário.*

## AGRADECIMENTOS

Dedico minhas lágrimas de agradecimento em primeiro lugar a DEUS, por tornar esse sonho real para mim, por cada noite em pedidos de oração, me concedeu tão sonhado objetivo que era cursar medicina veterinária.

Minha mãe, Juversina Rezende de Abreu, mulher batalhadora, sofredora, que dedica sua vida em prol dos filhos (Uanderson, Iracema e Tone). Virou a provedora do nosso lar quando meu pai adoeceu, teve que arrumar um emprego pra não passarmos fome, parou sua vida para cuidar do meu pai. Uma mulher que ama os animais, que quando criança, na roça, resgatava de incêndios na mata os animais feridos pelo fogo e cuidava com todo amor, mulher de coração gigante que tenho orgulho de dizer que sou seu filho. Se não fosse por ela não conseguiria estar aqui hoje, em meia a tantas dificuldades financeira conseguimos sair de Xambioá - TO e me estabelecer em Araguaína – TO, pois com um salário minino que ela recebia nós conseguimos fazer milagres, em busca do nosso sonho. Dedicava mensalmente mais de 60% da sua renda a mim, as vezes até mais, graças a Deus e a garra de minha mãe estamos aqui hoje, na reta final do curso. Primeiro filho com ensino superior da família, pretendo dar muito orgulho a ela e falar que tudo valeu a pena!

Agradeço ao meu pai, António do G, pelo apoio em meios as dificuldades e por acreditar no meu potencial e aos meus irmãos Uanderson e Iracema que me incentivaram e torceram por mim, sem o apoio da minha família nada disso seria possível.

Agradeço ao meu companheiro de vida Marcelo por me aturar nos momentos crises existenciais (risos), por me fornecer apoio nas épocas de provas, por torcer junto comigo em cada conquista, por estar do meu lado sempre que precisava. Aos nossos filhos Macarena (dog) bento (cat) e Tita (cat) por alegrar nossas vidas e por trazer luz ao nosso lar. Macarena é uma chow chow branca de orelhas ruivas, é minha filha, minha eterna paciente, positiva pra leishmaniose, é extremamente dócil, elétrica, carinhosa ciumenta e ama um petisco, já a Tita e uma gatinha resgatada quando ainda filhote, pelo Marcelo, e que morava na roça. Veio morar conosco sendo a dona da casa e não gosta muito de brincadeiras com os demais (risos) o bento é filho da Tita o caçula da casa, brinca com todos e toca o terror com a Macarena. Amo muito nossa família.

Agradeço as minhas amigas da Zootecnia Thaynara, Karine, Karol, Rafaela por estarmos juntos, por ser minha primeira família em Araguaína, por nos divertimos

bastante, pelas confidências, besteiras, brigas e por estarmos juntos sempre nos apoiando e nos julgando, sem vocês essa jornada seria bem mais árdua.

Dedico também meus agradecimentos aos meus amigos da veterinária Thaís, Julia, Parker, Romualdo, Rita e Yron por conviver comigo durante a graduação, pelas conversas, risadas e muita diversão, tornando mais fácil a rotina na EMVZ, foram minha segunda família, muito obrigado por todos os momentos vividos e não postados, meus amigos que levarei pra vida.

O Centro de Castrações foi muito acolhedor, com profissionais incríveis Dona Clóris responsável pelos cuidados dos animais no pós-cirúrgico, seu Emanuel auxiliar de veterinário exemplar, Fabiana auxiliar de limpeza pessoa do coração bom, Ester recepcionista e futura técnica de radiologia, Veridiana auxilia na parte de anestésias e os veterinários Uanderson e Xisto veterinários incríveis frutos da UFT e meu eterno agradecimento a professora doutora Ana Paula pelos esforços em dar aula pra turma, por correr atrás e oferecer o melhor que estava em seu alcance, pra ministrar as práticas no centro de castrações, por disponibilizar mais horários de práticas, por engrandecer mais ainda meu amor pela veterinária, sou muito grato. O ambiente foi muito engrandecedor na minha vida onde tive experiências ímpar.

A Clínica Veterinária Amor de patas, me acolheu com muito amor, sou imensamente grato a todos os funcionários que são profissionais incríveis desde a auxiliar de limpeza aos proprietários da clínica, aos Médicos veterinários (Marcos, Bruna, Hellen, Samara e Rafael), deposito todo meu amor e gratidão pelos ensinamentos transmitidos, aos auxiliares incríveis, todos vocês tornaram os dias mais leve.

Aos membros da banca Dra. Prof<sup>a</sup> Laiane Teixeira Sousa Moura meus eternos agradecimentos pela paciência, pelos ensinamentos, pelo apoio, que tanto me ajudou como orientadora em projetos de iniciação científica e agora me orientando na reta final da graduação, com toda correria da vida acadêmica, coordenação, nunca deixou de me dar apoio, sou eternamente grato. Prof<sup>a</sup> Ana Paula sou grato pois lutou tanto pelas aulas práticas de obstetrícia, fazendo com que eu me apaixonasse novamente por cirurgias, sou imensamente grato. A Bruna Barbosa foi uma grande mentora no meu estágio, me repassando seus conhecimentos clínicos e cirúrgicos, essa pequena, grande Médica Veterinária, e uma grande inspiração como pessoa e profissional. A minha banca eu agradeço a todos por ter aceito o convite para a conclusão dessa etapa tão importante.

## **RESUMO**

O estágio curricular supervisionado é de suma importância no curso de Medicina Veterinária, sendo o momento de colocar em prática e vivenciar tudo o que foi aprendido durante os anos de graduação. A realização do estágio ocorreu nas áreas de clínica médica e clínica cirúrgica de pequenos animais, na Clínica Veterinária Amor de Patas, localizada na cidade de Parauapebas – PA, no período de 07 de março a 16 maio de 2022, totalizando 390 horas de atividades práticas, sob supervisão dos Médicos Veterinários Marcos Adriano Barbosa Alexandrino, Bruna Barbosa de Sousa, Samara Cardoso e Hélien Ribeiro e orientação da Professora Dra. Laiane Teixeira Sousa Moura. O presente relatório traz a descrição do local de estágio, a casuística acompanhada, e o relato de caso sobre nefrectomia unilateral em paciente felino diagnosticado com pielonefrite crônica.

**Palavras-chaves:** Doença renal crônica, gatos, tratamento, cirurgia.



## **ABSTRACT**

The supervised curricular internship is of paramount importance in the Veterinary Medicine course, being the moment to put into practice and experience everything that was learned during the undergraduate years. The internship occurred in the areas of medical clinic and surgical clinic small animal, at the Amor de Patas Veterinary Clinic, located in the city of Parauapebas - PA, from March 7 to May 16, 2022, totaling 390 hours of practical activities, under the supervision of Veterinarians Marcos Adriano Barbosa Alexandrino, Bruna Barbosa de Sousa, Samara Cardoso and Helen Ribeiro, and guidance of Professor Dr. Laiane Teixeira Sousa Moura. The present report presents the description of the stage site, the followed case series, and the case report on unilateral nephrectomy in a feline patient diagnosed with chronic pyelonephritis.

**Keywords:** Chronic kidney disease, cats, treatment, surgery.

## LISTA DE ILUSTRAÇÕES

1. Figura 1: Vista da fachada da frente da Clínica Veterinária Petshop amor de Patas. Fonte: Arquivo pessoal, 2022.....19
2. Figura 2: Entrada e recepção da Clínica Veterinária Petshop amor de Patas. Fonte: Arquivo pessoal, 2022.....20
3. Figura 3: Local de espera (A); farmácia (B) da Clínica Veterinária Petshop amor de Patas. Fonte: Arquivo pessoal, 2022.....20
4. Figura 4: Consultório 1 Clínica Veterinária Petshop amor de Patas. Fonte: Arquivo pessoal, 2022.....21
5. Figura 5: Consultório 2 da Clínica Veterinária Petshop amor de Patas. Fonte: Arquivo pessoal, 2022.....21
6. Figura 6: Laboratório de patologia da Clínica Veterinária Petshop amor de Patas. Fonte: Arquivo pessoal, 2022.....22
7. Figura 7: Sala de ozonioterapia da Clínica Veterinária Petshop amor de Patas. Fonte: Arquivo pessoal, 2022.....22
8. Figura 8: Centro cirúrgico com adaptação para o aparelho de radiografia da clínica veterinária petshop amor de patas. Fonte: Arquivo pessoal, 2022.....23
9. Figura 9: Internação da Clínica Veterinária Petshop amor de Patas. Fonte: Arquivo pessoal, 2022.....23
10. Figura 10: Farmácia da Internação Clínica Veterinária Petshop amor de Patas. Fonte: Arquivo pessoal, 2022.....23
11. Figura 11 – Exame Radiográfico abdominal ventrodorsal, no qual temos delimitado os rins do paciente felino atendido durante o estágio curricular supervisionado na Clínica Veterinária Petshop amor de Patas no dia 25 março de 2022.....32
12. Figura 12 – Exame Radiográfico abdominal laterolateral, no qual temos delimitado os rins e vesícula urinária do paciente felino atendido durante o estágio curricular supervisionado na Clínica Veterinário Petshop Amor de Patas no dia 25 março de 2022.....33
13. Figura 13 – Imagens ultrassonográfica abdominal (A) bexiga (B) rim esquerdo de em paciente felino atendido durante o estágio curricular supervisionado na Clínica Veterinária Petshop amor de Patas no dia 31 março de 2022. Fonte: PRONTOVET clínica veterinária.....36
14. Figura 14 – Imagens ultrassonográfica abdominal rim esquerdo de em paciente felino atendido durante o estágio curricular supervisionado na Clínica Veterinária Petshop amor de Patas no dia 31 março de 2022.....36
15. Figura 15 – Imagens ultrassonográfica abdominal do ureter do rim esquerdo do paciente felino atendido durante o estágio curricular supervisionado na Clínica Veterinário petshop amor de patas no dia 31 março de 2022.....37
16. Figura 16 – Imagens ultrassonográfica abdominal do rim direito do paciente felino atendido durante o estágio curricular supervisionado na Clínica Veterinário petshop amor de patas no dia 31 março de 2022.....37

17. Figura 17 – Imagens ultrassonográfica abdominal do (A) estômago e (B) fígado do paciente felino atendido durante o estágio curricular supervisionado na Clínica Veterinário petshop amor de patas no dia 31 março de 2022.....	38
18. Figura 18 – Exposição do rim esquerdo com cápsula fibrosa rena + tecido adiposo aderido, acesso retroperitoneal em paciente felino atendido durante o estágio curricular supervisionado na Clínica Veterinário petshop amor de patas no dia 01abril de 2022.....	41
19. Figura 19 – Exposição do rim esquerdo após dissecação da cápsula fibrosa renal e gordura, pelo acesso retroperitoneal em paciente felino atendido durante o estágio curricular supervisionado na Clínica Veterinário petshop amor de patas no dia 01abril de 2022.....	42
20. Figura 20 – Síntese da musculatura em paciente felino atendido durante o estágio curricular supervisionado na Clínica Veterinário petshop amor de patas no dia 01abril de 2022.....	43
21. Figura 21–Síntese completa pós realização da nefrectomia em paciente felino atendido durante o estágio curricular supervisionado na Clínica Veterinário petshop amor de patas no dia 01abril de 2022.....	44
22. Figura 22 – Síntese de pele pós realização da nefrectomia em paciente felino atendido durante o estágio curricular supervisionado na Clínica Veterinário petshop amor de patas no dia 01abril de 2022.....	44

## LISTA DE GRÁFICOS

1. Gráfico 1: Exames solicitados para cães no período de 07 de março a 16 de maio de 2022, na clínica veterinária petshop Amor de patas.....27
2. Gráfico 2: Exames solicitados para felinos no período de 07 de março a 16 de maio de 2022, na clínica veterinária petshop Amor de patas.....27
3. Gráfico 3: Casuísticas de espécie atendidas na clínica médica em cães e gatos no período de 07 de março a 16 de maio de 2022, na clínica veterinária petshop Amor de patas.....28
4. Gráfico 4: Casuísticas por sistemas acometido durante os atendimentos da clínica médica de cães e gatos no período de 07 de março a 16 de maio de 2022, na clínica veterinária petshop Amor de patas.....38
5. Gráfico 5: Atendimentos por espécie acompanhados na Clínica Cirúrgica de Pequenos Animais, no período de 07 de março a 16 de maio de 2022, na clínica veterinária petshop Amor de patas.....29
6. Gráfico 6: Procedimentos cirúrgicos realizados em cães e gatos, acompanhados no período de 07 de março a 16 de maio de 2022, na clínica veterinária petshop Amor de patas.....29

## LISTA DE QUADROS

- 1- Quadro 1: Parâmetros físicos realizados durante atendimento clínico do felino fêmea na clínica veterinária petshop amor de patas.....30
- 2- Quadro 2: Medicações prescritas antes do procedimento cirúrgico do paciente no dia 26 de março a 01 de abril de 2022 na clínica veterinária petshop amor de patas.....34
- 3- Quadro 3: Medicações prescritas ao paciente após a cirurgia de nefrectomia do rim esquerdo no dia 02 a 08 abril de 2022 na clínica veterinária petshop amor de patas.....45

## LISTA DE TABELAS

- 1- Tabela 1 – Resultado de eritrograma realizado em paciente felino atendido durante o estágio curricular supervisionado na Clínica Veterinário Petshop Amor de Patas no dia 25 março de 2022.....31
- 2- Tabela 2 – Resultado do leucograma realizado em paciente felino atendido durante o estágio curricular supervisionado na Clínica Veterinário Petshop Amor de Patas no dia 25 março de 2022.....31
- 3- Tabela 3 – Resultado do Bioquímico realizado em paciente felino atendido durante o estágio curricular supervisionado na Clínica Veterinário Petshop Amor de Patas no dia 25 março de 2022.....32
- 4- Tabela 4 – Resultado de eritrograma realizado em paciente felino atendido durante o estágio curricular supervisionado na Clínica Veterinário Petshop Amor de Patas no dia 30 março de 2022.....34
- 5- Tabela 5 – Resultado do leucograma realizado em paciente felino atendido durante o estágio curricular supervisionado na Clínica Veterinário Petshop Amor de Patas no dia 30 março de 2022.....35
- 6- Tabela 6 – Resultado do Bioquímico realizado em paciente felino atendido durante o estágio curricular supervisionado na Clínica Veterinário Petshop Amor de Patas no dia 30 março de 2022.....35
- 7- Tabela 7 – Resultado do Bioquímico realizado em paciente felino atendido durante o estágio curricular supervisionado na Clínica Veterinário Petshop Amor de Patas no dia 01 abril de 2022.....38
- 8- Tabela 8 – Resultado de eritrograma realizado em paciente felino atendido durante o estágio curricular supervisionado na Clínica Veterinário Petshop Amor de Patas no dia 01 abril de 2022.....39
- 9- Tabela 9 – Resultado do leucograma realizado em paciente felino atendido durante o estágio curricular supervisionado na Clínica Veterinário Petshop Amor de Patas no dia 01 abril de 2022.....39
- 10- Tabela 10 – Resultado de eritrograma realizado em paciente felino atendido durante o estágio curricular supervisionado na Clínica Veterinário Petshop Amor de Patas no dia 05 abril de 2022.....46
- 11- Tabela 11 – Resultado do leucograma realizado em paciente felino atendido durante o estágio curricular supervisionado na Clínica Veterinário Petshop Amor de Patas no dia 05 abril de 2022.....49

## **LISTA DE TABELAS**

12- Tabela 12 – Resultado do Bioquímico realizado em paciente felino atendido durante o estágio curricular supervisionado na Clínica Veterinário Petshop Amor de Patas no dia 05 abril de 2022.....	47
---	----

## LISTA DE ABREVIATURAS E SIGLAS

FC	Frequência Cardíaca
FR	Frequência Respiratória
OH	Ovariohisterectomia
cm	Centímetros
bpm	Batimentos por minuto
mpm	Movimentos por minuto
°C	Graus celsius
Milhões/mm <sup>3</sup>	Milhões por milímetros
cúbicosg/dL	Gramas por decilitro
fl	Unidade de fentolitro
VCM	Volume Corpuscular Médio
CHCM	Concentração de Hemoglobina Corpuscular Média
HCM	Hemoglobina Corpuscular Média
RDW	Red Cell Distribution Width
VPM	Volume Plaquetário Médio
U/L	Unidade por litro
ALT	Alanina aminotransferase
mg	Miligrama
VO	Via oral
BID	<i>Bis in die</i> (duas vezes ao dia)
IM	Intramuscular
MPA	Medicação pré-anestésica
IV	Intravenoso
Kg	Quilo
mL	Mililitro
h	Hora
O <sub>2</sub>	Oxigênio
TPC	Tempo de preenchimento capilar
Nº	Número
SID	<i>Semel in die</i> (uma vez ao dia)
SC	Subcutâneo
VO	Via oral
μ	Micro
%	Porcentagem
Prof <sup>a</sup>	Professora
Dr <sup>a</sup>	Doutora



## SUMÁRIO

<b>1. INTRODUÇÃO.....</b>	<b>18</b>
<b>2. DESCRIÇÃO DO LOCAL DE ESTÁGIO.....</b>	<b>19</b>
<b>2.1 Corpo Técnico da Clínica Veterinária Petshop Amor de Patas.....</b>	<b>24</b>
<b>3. ATIVIDADES DESENVOLVIDAS.....</b>	<b>25</b>
<b>3.1 Casuística da clínica médica de pequenos animais.....</b>	<b>26</b>
<b>3.1.2 Casuística da clínica cirúrgica de pequenos animais.....</b>	<b>31</b>
<b>4. RELATO DE CASO: NEFRECTOMIA UNILATERAL EM PACIENTE FELINO DIAGNOSTICADO COM PIELONEFRITE CRÔNICA.....</b>	<b>30</b>
<b>4.1 Resenha.....</b>	<b>30</b>
<b>4.2 Queixa principal.....</b>	<b>30</b>
<b>4.3 Histórico e anamnese .....</b>	<b>30</b>
<b>4.4 Exame físico geral.....</b>	<b>30</b>
<b>4.5 Exame físico específico.....</b>	<b>31</b>
<b>4.6 Exames complementares.....</b>	<b>31</b>
<b>4.7 Tratamento.....</b>	<b>33</b>
<b>4.7.1 Tratamento clínico.....</b>	<b>33</b>
<b>4.8 Diagnóstico.....</b>	<b>39</b>
<b>4.8.1 Pré-cirúrgico.....</b>	<b>40</b>
<b>4.8.2 Anestesia do paciente.....</b>	<b>40</b>
<b>4.8.3 Preparação pré-cirúrgica.....</b>	<b>40</b>
<b>4.8.4 Transoperatório.....</b>	<b>41</b>
<b>4.8.5 Pós- cirúrgico.....</b>	<b>46</b>
<b>5. DISCUSSÃO.....</b>	<b>47</b>
<b>6. CONCLUSÃO DO CASO.....</b>	<b>50</b>
<b>7. CONSIDERAÇÕES FINAIS.....</b>	<b>51</b>
<b>8. REFERÊNCIAS BIBLIOGRAFICAS.....</b>	<b>52</b>

## 1 INTRODUÇÃO

O curso de medicina veterinária é dividido em dez períodos, sendo o estágio curricular supervisionado realizado no último período, cumprindo-se 390 horas, segundo a grade curricular proposta pelo Curso de Medicina Veterinária da Universidade Federal do Tocantins. Durante o estágio é colocado em prática o que foi aprendido durante as aulas, sendo possível viver experiências diferentes daquelas vividas durante a graduação.

O estágio curricular supervisionado possibilita que o aluno tenha total contato prático com a medicina veterinária, além de permitir vivenciar de perto tudo o que foi aprendido. Durante essa etapa é possível escolher o local de estágio, assim como a área de interesse que o aluno deseja acompanhar a rotina.

O presente trabalho descreve as atividades realizadas durante o estágio curricular supervisionado na área de clínica médica e clínica cirúrgica de pequenos animais, a casuística acompanhada durante o período e o relato de um caso de pielonefrite e nefrectomia em felino.

## 2 DESCRIÇÃO DO LOCAL DE ESTÁGIO

O estágio ocorreu na Clínica Veterinária Petshop Amor de Patas, situada na avenida dos ipês, quadra 45, lote 7, bairro Cidade Jardim, na Cidade de Parauapebas, estado do Pará. Para escolha do local levou-se em consideração a rotina dentro das áreas a serem acompanhadas, como a que ocorre na clínica médica e cirúrgica de pequenos animais, casuística diferenciada e a qualidade dos profissionais atuantes.

A Clínica Veterinária Petshop Amor de Patas (Figura 1) conta com uma fachada, e uma porta de ferro que dá acesso ao estoque onde são armazenadas as mercadorias, e uma entrada que dá acesso ao interior do petshop, o qual possui os produtos veterinários em exposição (Figura 2). Dentro do mesmo ambiente tem-se o balcão da recepção onde ficam três atendentes responsáveis pelo caixa, atendimentos ao público e agendamentos de consultas e retornos e a farmácia da clínica, onde exposto as medicações (Figura 3B).

Ao lado da recepção há um ambiente de espera, onde ficam as recepcionistas dos atendimentos clínicos e cirúrgicos. Lá é realizado o cadastro dos pacientes e pesagem dos mesmos, e os pacientes e tutores aguardam atendimento ao lado, na sala de espera (Figura 3A), sendo o ambiente todo climatizado para garantir o bem-estar térmico dos pacientes e clientes.



Figura 1: Vista da fachada da Clínica Veterinária Petshop Amor de Patas. Fonte: Arquivo pessoal, 2022.




Figura 2: Entrada e recepção da Clínica Veterinária Petshop Amor de Patas. Fonte: Arquivo pessoal, 2022



Figura 3: Local de espera (A); Farmácia (B) da Clínica Veterinária Petshop Amor de Patas. Fonte: Arquivo pessoal, 2022.

No consultório 1 e 2 (Figura 4 e 5), há uma mesa de atendimento, a mesa possui um suporte acoplado para suspender para soro, descarpac. Logo à frente das bancadas uma cadeira em cada consultório e o veterinário conta com Notebook, armário com todas as

medicações, seringas, materiais para coletas de amostras para exames, focinheiras etc.




Figura 4: Consultório 1 da Clínica Veterinária Petshop Amor de Patas. Fonte: Arquivo pessoal, 2022.

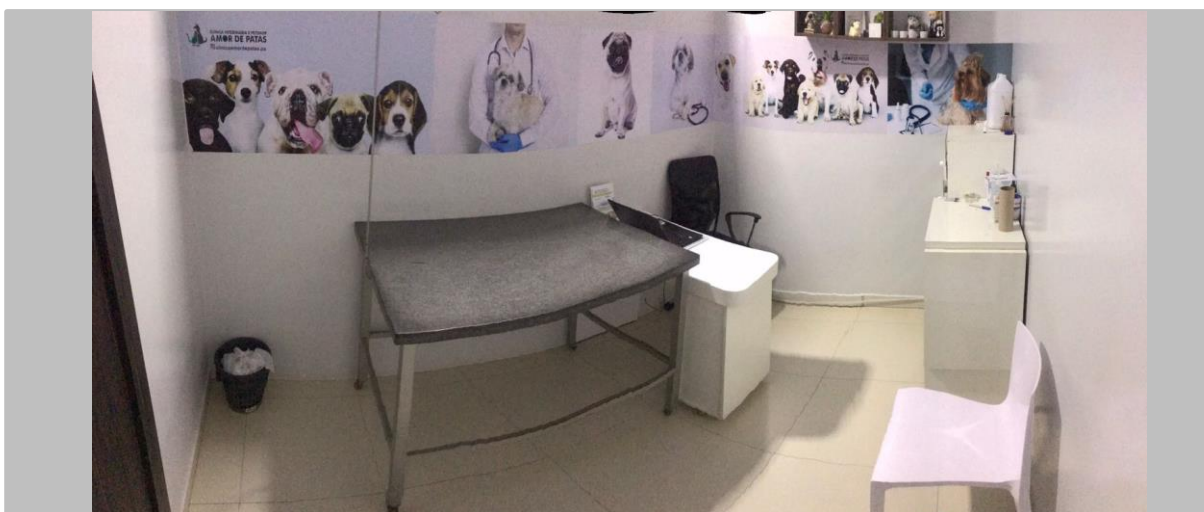

Figura 5: Consultório 2 da Clínica Veterinária Petshop Amor de Patas. Fonte: Arquivo pessoal, 2022.

A Clínica Veterinária Amor de Patas está equipada com um laboratório de patologia veterinária (Figura 6), aparelhos de hematologia, bioquímico, centrífuga, banho maria e microscópico. No laboratório são realizados alguns tipos de exames como hemograma completo, bioquímicos, urinálise e citologias. Exames como histopatológico, sorologias, RIFI, dosagem de hormônios entre outros são encaminhados para parceiros da clínica.

A clínica também conta com uma sala com um aparelho de ozônio, destinado para o tratamento com ozonioterapia nos pacientes (Figura 7).




Figura 6: Laboratório de patologia Clínica Veterinária Petshop Amor de Patas. Fonte: Arquivo pessoal, 2022.



Figura 7: Sala de ozonioterapia da Clínica Veterinária Petshop Amor de Patas. Fonte: Arquivo pessoal, 2022.

O centro cirúrgico (Figura 8) possui uma mesa cirúrgica, contando também com foco cirúrgico móvel. O aparelho de radiografia é acoplado ao centro cirúrgico. Na (Figura 9) temos a internação de cães e gatos e na farmácia da internação ficam as medicações usadas nos pacientes internados (Figura 10).



Figura 8: Centro cirúrgico com adaptação para o aparelho de radiografia da Clínica Veterinária Petshop Amor de Patas. Fonte: Arquivo pessoal, 2022.



Figura 9: Internação da Clínica Veterinária Petshop Amor de Patas. Fonte: Arquivo pessoal, 2022.



Figura 10: Farmácia da internação da Clínica Veterinária Petshop Amor de Patas. Fonte: Arquivo pessoal, 2022.

## **2.1 Corpo Técnico da Clínica Veterinária Petshop Amor de Patas**

A clínica veterinária atualmente conta com um corpo técnico de quatro médicos veterinários, duas atendentes, uma secretária para agendamentos clínicos e cirúrgico, um gerente, um administrador, um funcionário responsável pelo taxidog, três auxiliares de médicos veterinários, duas zeladoras, seis funcionários responsáveis pelo banho e tosa, um estagiário. Além disso, a clínica conta também com serviços terceirizados de uma médica veterinária que realiza os exames de ultrassom, uma técnica em radiologia, um anestesiologista volante e um patologista.



### 3 ATIVIDADES DESENVOLVIDAS

A clínica funciona das 07:00 horas às 18:00horas e das 18:00 horas até as 24 horas, com um horário de plantão na clínica de segunda a sexta, no sábado horário normal das 07:00 horas as 14:00 horas e das 14:00 horas até 24 horas, horário de plantão no domingo das 09:00horas até as 24 horas.

A rotina do estagiário acontecia das 8 às 20 horas, com intervalo de 2 horas para almoço. No período da manhã, o estagiário acompanhava a rotina na clínica médica de pequenos animais, realizava a avaliação dos parâmetros vitais dos animais internados ou acompanhavam os médicos veterinários da clínica médica durante os atendimentos, também procedia com a coleta de material para exames como a coleta de sangue venoso, raspado de pele/pêlo e swab otológico dentre outros.

Nos animais internados eram avaliados a frequência cardíaca (FC) com o auxílio de estetoscópio, a frequência respiratória (FR) através da observação dos movimentos inspiratórios e expiratórios e a temperatura retal, com o auxílio de um termômetro digital.

O estagiário que estava acompanhando os atendimentos da clínica conduzia o tutor e o paciente até o consultório. Acompanhava a anamnese do paciente, feita pelo médico veterinário e posteriormente o médico veterinário realizava o exame físico do paciente junto com o estagiário. Durante o exame físico eram aferidas a frequência cardíaca (FC), frequência respiratória (FR), temperatura retal, tempo de preenchimento capilar (TPC), coloração de mucosas e nível de desidratação do paciente. Os linfonodos também eram avaliados, assim como a pele e anexos. Os dados eram informados ao sistema e anotado as suspeitas clínicas e exames a serem solicitados com a autorização do tutor.

A coleta de materiais para exames complementares, durante as consultas, era realizada pelos estagiários, exceto nos pacientes muito debilitados ou gatos muito estressados. Após o atendimento eram realizadas as medicações pelo estagiário no paciente, e em casos de procedimentos ambulatoriais o estagiário auxiliava em todo o caso que o animal precisasse ser internado. Além disso, o estagiário ajudava na organização da gaiola da internação, preparando a fluidoterapia e efetuando o acesso venoso do paciente, auxiliava nos exames laboratoriais como hemograma, produção de esfregaço sanguíneo, bioquímicos, raspado de pele/pelo e swab otológico e urinálise, junto com medico veterinário patologista que realizava os exames.

Na clínica cirúrgica além dos estagiários desenvolverem as mesmas funções citadas anteriormente, também acompanhavam a rotina dentro do bloco cirúrgico. Na internação e

durante as consultas tinham como função adicional auxiliar o médico veterinário na confecção de talas e bandagens, realizar a limpeza de feridas e a troca de curativo dos pacientes.

No bloco cirúrgico os estagiários ficavam responsáveis por separar os materiais que seriam utilizados durante a cirurgia, como instrumentais, panos de mesa, panos de campo, compressas, gases e fios de sutura. Além disso, posicionavam o animal na mesa cirúrgica e realizavam a antissepsia prévia. Os estagiários também podiam participar do procedimento cirúrgico como auxiliar ou volante, sendo o auxiliar que organizava a mesa cirúrgica e a antissepsia definitiva.

Durante os atendimentos os estagiários podiam acompanhar e auxiliar os exames de imagem, sondagem esofágica, realizar sondagem uretral, entre outros procedimentos realizados, e nas emergências os estagiários auxiliavam observando o animal e preparando materiais solicitados pelos médico veterinário, auxiliando na execução de manobras de suporte básico de vida.

### **3.1 Casuística da clínica médica de pequenos animais**

Dos 257 animais acompanhados durante o estágio, 220 foram dentro da rotina da clínica médica de pequenos animais, sendo 195 caninos e 25 felinos. Foram vacinados 763 animais sendo 702 cães e 61 felinos. Sendo que a quantidade de cães que foram vacinados pra Leishmaniose com 81; Déctupla 443; Antirrábica 147; Tosse dos canis 20 e Giárdia 11. A quantidade de felinos vacinados com as Quíntupla foi 19; quádrupla 27 e antirrábica 15.

No Gráfico 5 são apresentadas as casuísticas dos exames solicitados para cães durante o período de estágio. Os exames solicitados incluíram hemograma, bioquímicos, raspado cutâneo, ultrassonografia, swab otológico, parasitológico, urinálise, pesquisa de hemoparasitas, sorologia para leishmaniose, citologia, Reação de imunofluorescência indireta (RIFI) com diluição total pra leishmaniose e biópsia. Já no Gráfico 6 temos os exames solicitados sendo eles, hemograma, bioquímicos, raspado cutâneo, ultrassonografia e swab otológico.

Gráfico 5: Exames solicitados para cães no período de 07 de março a 16 de maio de 2022, na Clínica Veterinária Petshop Amor de Patas.

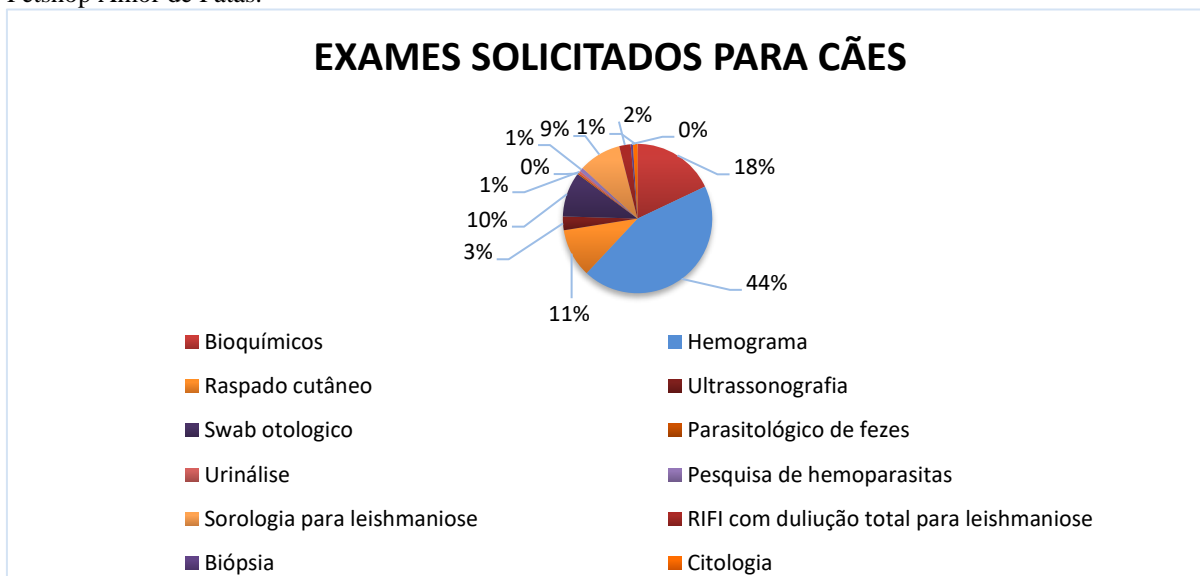
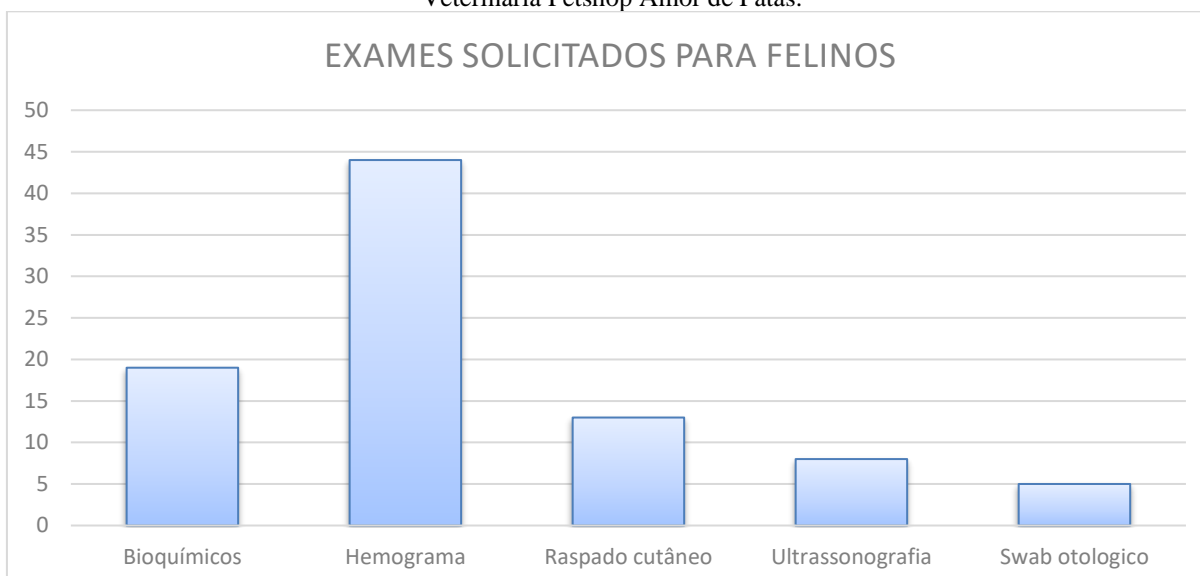


Gráfico 6: Exames solicitados para felinos no período de 07 de março a 16 de maio de 2022, na Clínica Veterinária Petshop Amor de Patas.



O gráfico 7 apresenta a casuística das consultas realizadas na clínica médica de pequenos animais, onde tivemos um número maior de atendimentos de cães (79%) e 21% dos casos em felinos. No Gráfico 8 temos a casuística dos casos acompanhados na clínica médica de pequenos animais divididos por sistemas acometidos, no qual tivemos um maior número de casos de animais com acometimentos do trato gastrointestinal (28%), seguido por

acometimento tegumentar (17%), hematopoético (17%), sistema esquelético (12%), sistema respiratório (11%), reprodutor (6%), endócrino (6%) e sistema nervoso (3%).

Gráfico 7: Casuísticas de espécie atendidas na clínica médica em cães e gatos no período de 07 de março a 16 de maio de 2022, na Clínica Veterinária Petshop Amor de Patas.

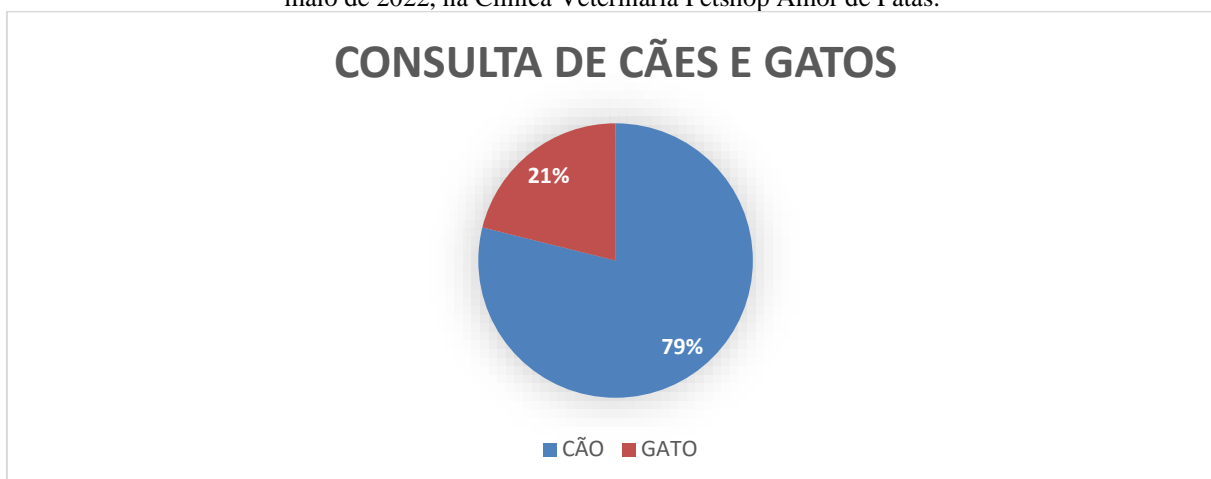
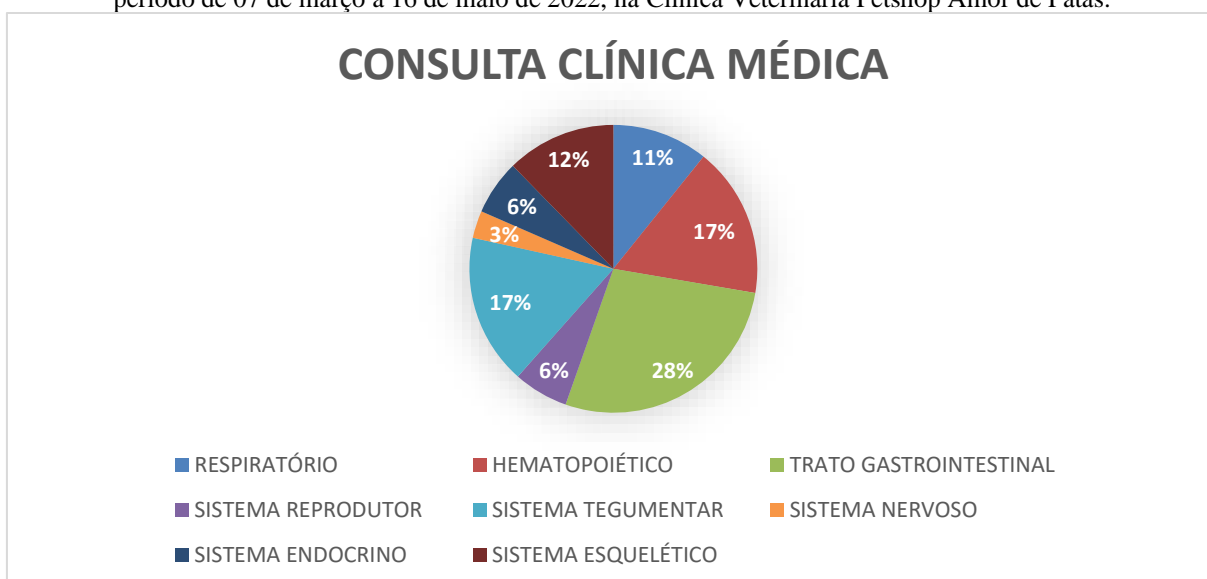


Gráfico 8: Casuísticas por sistemas acometido durante os atendimentos da clínica médica de cães e gatos no período de 07 de março a 16 de maio de 2022, na Clínica Veterinária Petshop Amor de Patas.



No gráfico 9 são apresentadas a casuística de animais (cães e gatos) que foram internados e o números de animais que vieram a óbito no período do estágio. Os cães apresentaram um maior índice de internação quando comparados aos felinos, bem como um maior índice de mortalidade.

### 3.1.2 Casuística da clínica cirúrgica de pequenos animais

Dos 37 animais acompanhados na clínica cirúrgica de pequenos animais 67% dos casos foram em cães e 33% em felinos (Gráfico 10). Os procedimentos realizados incluíram ovariectomia (OH), orquiectomia, herniorrafia, mastectomia, exodontia, nodulectomia e nefrectomia, conforme apresentado no Gráfico 11, sendo que o procedimento de maior incidência na clínica cirúrgica foi a OH, seguido pela orquiectomia, nodulectomia e cesarianas.

Gráfico 10: Atendimentos por espécie acompanhados na Clínica Cirúrgica de Pequenos Animais, no período de 07 de março a 16 de maio de 2022, na Clínica Veterinária Petshop Amor de Patas.

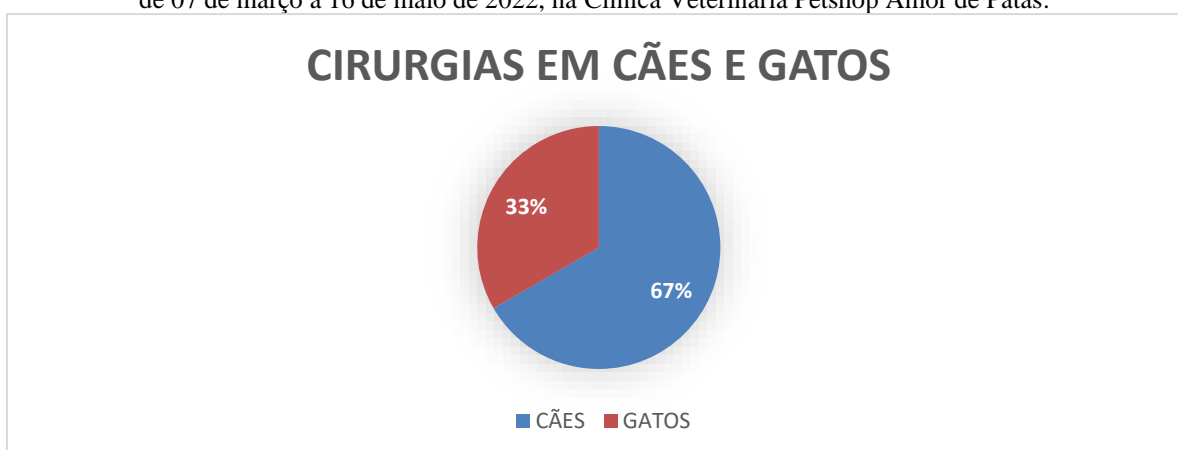
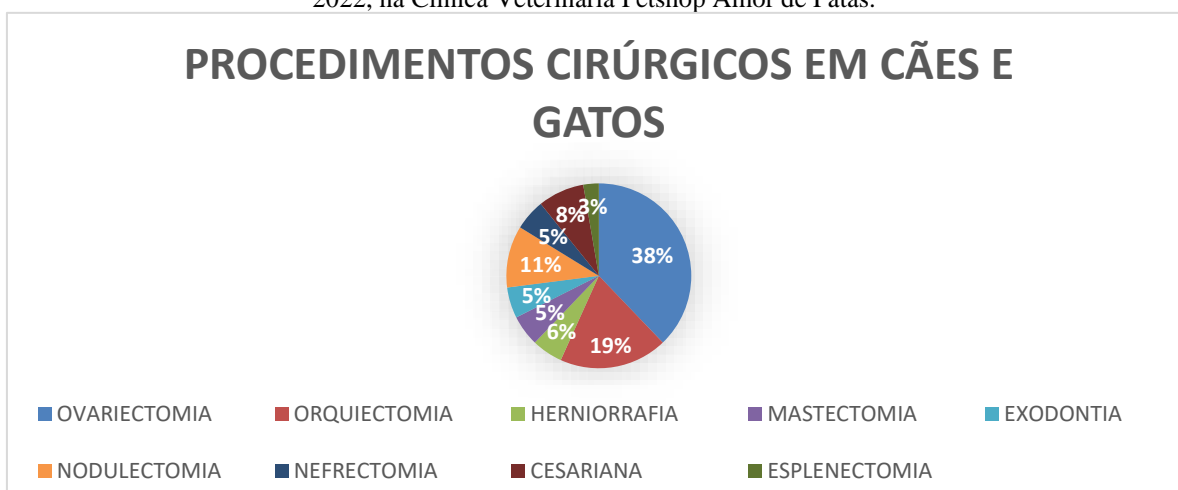

Gráfico 11: Procedimentos cirúrgicos realizados em cães e gatos, no período de 07 de março a 16 de maio de 2022, na Clínica Veterinária Petshop Amor de Patas.



## 4 RELATO DE CASO: NEFRECTOMIA UNILATERAL EM PACIENTE FELINO DIAGNOSTICADO COM PIELONEFRITE CRÔNICA

### 4.1 Resenha

Felino, fêmea, castrada, 7 anos e 10 meses de idade, pesando 3,20 kg, SRD.

### 4.1 Queixa principal

Animal apresentava-se quieto, não se alimentava, desidratado e com mudança de hábitos.

### 4.2 Histórico e anamnese

O animal foi resgatado há 6 anos atrás já adulto, recém parida. Posteriormente foi submetida a ovariosterectomia. Possuía como contactantes outros dois gatos e um cachorro, não aceitava ser manipulada e não convivia bem com os outros animais da casa. Residia em um sobrado, com acesso a rua e a áreas de construção na residência.

O animal foi levado para a consulta pela tutora, que também é a médica veterinária e no dia 25/03/2022, pois a paciente mudou de comportamento, ficando mais dentro de casa, isolada, com pupilas dilatadas, não se alimentava e nem consumia água, apresentava náuseas, estava sem defecar e urinar. A alimentação consistia em ração para gatos castrados, mas, também, alimentava-se com ração de cães. A vermifugação as vacinas antirrábica e quíntupla estavam atualizadas, e não havia presença de ectoparasitas. Além disso, a tutora relatou que anteriormente a essa consulta, a urina do animal apresentou coloração avermelhada.

### 4.3 Exame físico geral

Os parâmetros avaliados no exame físico são descritos no Quadro 1.

Quadro 1: Parâmetros físicos avaliados durante atendimento clínico do felino fêmea na Clínica Veterinária Petshop Amor de Patas.

PARÂMETRO	RESULTADO	VALORES DE REFERÊNCIA *
Frequência Cardíaca (FC)	250 bpm	120 a 240 bpm
Frequência Respiratória (FR)	42mpm	20 a 40 mpm
Tempo de preenchimento capilar (TPC)	3 segundos	1 a 2 segundos
Cloração da mucosa	Rósea-clara	Rósea-clara
Linfonodos	Não reativos	Não reativos
Pulso	Filiforme	Filiforme
Temperatura retal	39,4 °C	37,8 a 39,2 °C
Estado nutricional	Normal	Normal
Grau de desidratação	5%	0%

bpm: batimentos por minuto; mpm: movimentos por minuto; \*Valores considerados normais de acordo com FEITOSA (2014). Fonte: Clínica Veterinária e Petshop Amor de Patas.

#### 4.4 Exame físico específico

O paciente apresentava desconforto a palpação abdominal, bexiga cheia, mas, sem obstrução, urina de coloração amarelada e odor característico, rins palpados, mas, com aumento de volume, auscultação abdominal com presença de motilidade normal, paciente estava apático e a cavidade oral sem alteração.

#### 4.5 Exames complementares

Nas Tabela 1, 2 e 3 são apresentados os resultados dos exames complementares hemograma, leucograma e bioquímicos, respectivamente.

Tabela 1 – Resultado de eritrograma realizado em paciente felino atendido durante o estágio curricular supervisionado na Clínica Veterinária Petshop Amor de Patas, no dia 25 março de 2022.

<b>ERITROGRAMA</b>		
<b>VARIÁVEL</b>	<b>RESULTADO</b>	<b>VALORES DE REFERÊNCIA</b>
Hemácias	7,29 milhões/mm <sup>3</sup>	5,0 – 10,0(milhões/mm <sup>3</sup> )
Volume globular	34 %	24 – 45%
Hemoglobina	10,5 g/dL	8,0 – 15,0 g/Dl
VCM	47,8 fL	39,0 – 55,0 fL
CHCM	30,1%	30,0 – 36,0%
Plaquetas	115.000/mm <sup>3</sup>	230.000 – 680.000 (mil/mm <sup>3</sup> )

Fonte: Laboratório de Patologia da Clínica Veterinária Petshop Amor de Patas.

Tabela 2 – Resultado do leucograma realizado em paciente felino atendido durante o estágio curricular supervisionado na Clínica Veterinária Petshop Amor de Patas, patas no dia 25 março de 2022.

<b>LEUCOGRAMA</b>		
<b>VARIÁVEL</b>	<b>RESULTADO</b>	<b>VALORES DE REFERÊNCIA</b>
Leucócitos totais	49,5(mil/mm <sup>3</sup> )	5,5 – 19,5 (mil/mm <sup>3</sup> )
Segmentados	89,3 %	5 – 75%
Linfócitos	8,5 %	20 – 55%
Eosinófilos	2,2%	1 – 4%

Fonte: Laboratório de Patologia da Clínica Veterinária Petshop Amor de Patas.

Tabela 3 – Resultado da avaliação bioquímica realizado em paciente felino atendido durante o estágio curricular supervisionado na Clínica Veterinária Petshop Amor de Patas, no dia 25 março de 2022.

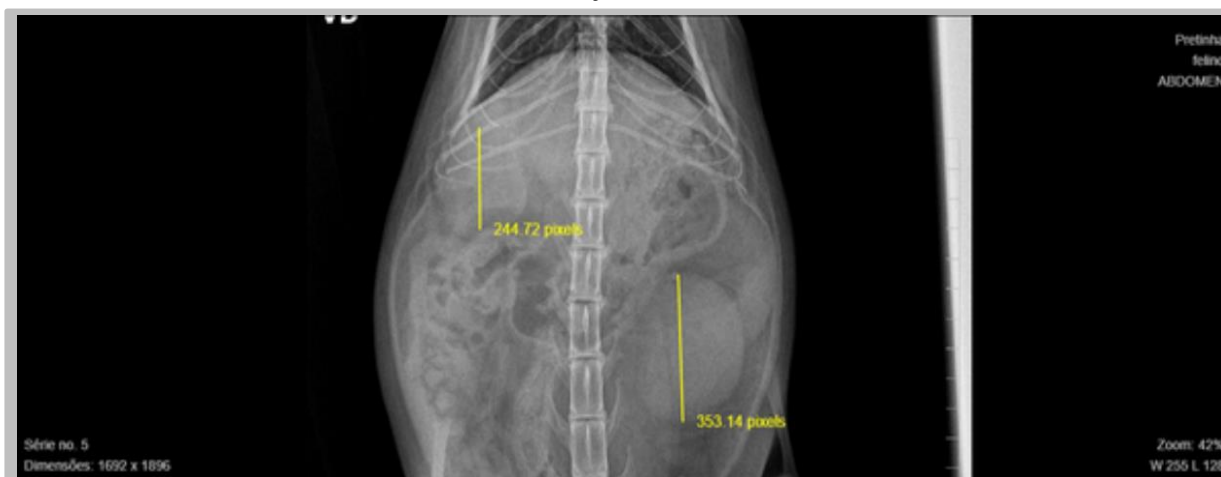<b>BIOQUÍMICA</b>		
<b>VARIÁVEL</b>	<b>RESULTADO</b>	<b>VALORES DE REFERÊNCIA</b>
Creatinina	2,2 mg/dL	0,8 – 1,8 mg/dL
Alanina aminotransferase (ALT)	144,9 U/L	6,0 – 83 U/L

Fonte: Laboratório de Patologia da Clínica Veterinária Petshop Amor de Patas.

No eritrograma não observou-se alterações na série vermelha, entretanto, o animal apresentou um quadro de trombocitopenia, já no leucograma observou-se uma leucocitose por neutrófila e linfopenia. Na avaliação bioquímica (Tabela 3) houve aumento dos níveis de creatinina e de ALT quando comparados com valores de referência para a espécie.

Foi solicitado uma radiografia para elucidar as possíveis alterações abdominais (Figuras 11 e 12). Na avaliação radiográfica observou-se um aumento de volume significativo do rim esquerdo em relação a silhueta renal direita, deslocando a massa intestinal medial e ventralmente. As demais estruturas visualizadas na imagem radiográfica apresentaram morfologia e localização habitual.

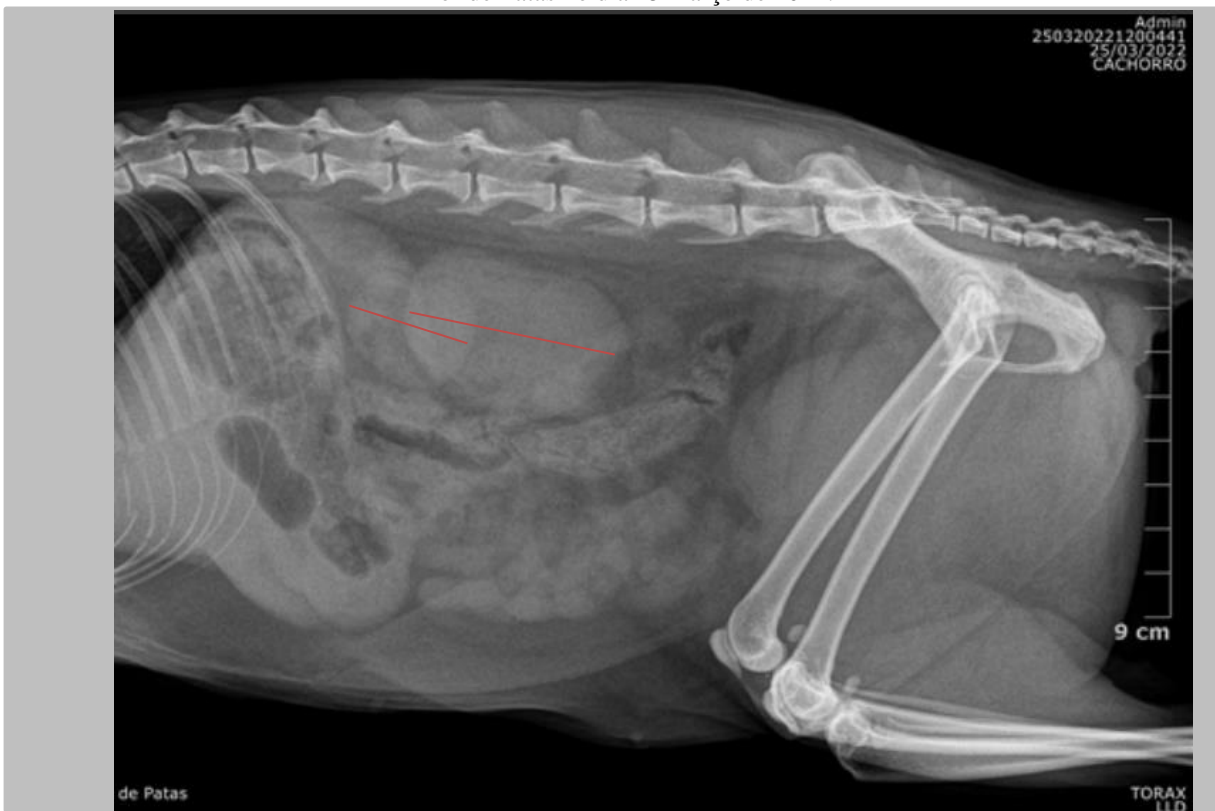
Figura 11 – Exame Radiográfico abdominal ventrodorsal, no qual temos delimitado os rins do paciente felino atendido durante o estágio curricular supervisionado na Clínica Veterinária Petshop Amor de Patas, no dia 25 março de 2022.



Fonte: D IMAGEM radiodiagnóstico.



Figura 12 – Exame Radiográfico abdominal laterolateral direito, no qual temos delimitado os rins e vesícula urinária do paciente felino atendido durante o estágio curricular supervisionado na Clínica Veterinária Petshop Amor de Patas no dia 25 março de 2022.



Fonte: D'IMAGEM radiodiagnóstico.

O laudo do exame radiográfico foi sugestivo de renomegalia e para elucidar as possíveis suspeitas clínicas, foram solicitados exames adicionais como hemograma, avaliação bioquímica e ultrassonografia renal.

Com base nos exames realizados foi instituído o seguinte tratamento terapêutico.

## 4.7 Tratamento

### 4.7.1 Tratamento clínico

Foram iniciados protocolos terapêuticos de acordo com a sintomatologia apresentada e com base nos exames complementares realizados (Quadro 2). Paciente renal, estágio 3 com 25% da função renal remanescente com diagnóstico sugestivo de inflamação/infecção em vesícula urinária e renal. Iniciou-se o tratamento com antibioticoterapia direcionado ao trato urinário com o fármaco de escolha a Enrofloxacina, 5mg/kg/SID/intravenoso de forma lenta/durante 7 dias.

Para o desconforto abdominal foi prescrito o Buscopam composto 25mg/kg/BID/IV, lento e diluído. O Pró-fígado 5mg/kg/BID/VO foi indicado para tratamento preventivo e curativo da insuficiência hepática, sendo indicado para todos os graus e demais hepatopatias

funcionais ou lesionais e o Omega 3 + 6 +D cat, ácido graxo essencial sendo importante em sua suplementação, promovendo ação anti-inflamatória, na dose de 0,5mL/animal/SID/VO.

Quadro 2: Medicações prescritas antes do procedimento cirúrgico do paciente no dia 26 de março a 01 de abril de 2022 na Clínica Veterinária Petshop Amor de Patas.

Data da prescrição	Medicamento	Dose	Frequência	Via de administração	Duração do tratamento
26/03/2022 a 01/04/2022	Emetim	0,2mL/kg	SID	IV	7 dias
26/03/2022 a 01/04/2022	Buscopam composto	25mg/kg	BID	IV	3 dias
26/03/2022 a 01/04/2022	Pró-fígado	5mg/kg	BID	VO	7 dias
26/03/2022 a 01/04/2022	Prohep – cat	2mL/animal	SID	VO	5 dias
26/03/2022 a 01/04/2022	Omega 3 + 6 +D cat	0,5mL/animal	SID	VO	7 dias
26/03/2022 a 01/04/2022	Enrofloxacina	5mg/kg	SID	IV	7 dias

Foi solicitado novos exames para avaliar como estava respondendo o quadro clínico do paciente no dia 30 de março foram realizados os seguintes exames, hemograma bioquímicos e ultrassonografia.

No eritrograma (Tabela 4) os valores estavam dentro do normal para a espécie. O paciente permanecia com um quadro de trombocitopenia, mas, notou-se um aumento do número de plaquetas quando comparados com exame anterior realizado no dia 25 de março 2022 (Tabela 1). No leucograma (Tabela 5), foi demonstrado leucocitose e linfopenia. Ao compararmos os leucogramas observou-se redução dos leucócitos totais de 49,5 mil/mm<sup>3</sup> para 24,6 mil/mm<sup>3</sup> e aumento dos linfócitos (de 8,5 % para 16,3%), demonstrando uma possível melhora do quadro do animal.

Tabela 4 – Resultado de eritrograma realizado em paciente felino atendido durante o estágio curricular supervisionado na Clínica Veterinária Petshop Amor de Patas no dia 30 março de 2022.

<b>ERITROGRAMA</b>		
<b>VARIÁVEL</b>	<b>RESULTADO</b>	<b>VALORES DE REFERÊNCIA</b>
Hemácias	8,41 milhões/mm <sup>3</sup>	5,0 – 10,0(milhões/mm <sup>3</sup> )
Volume globular	40 %	24 – 45%
Hemoglobina	11,8 g/dL	8,0 – 15,0 g/dL
VCM	47,7 fL	39,0 – 55,0 fL

CHCM	29,4%	30,0 – 36,0%
Plaquetas	149.000/mm <sup>3</sup>	230.000 – 680.000 (mil/mm <sup>3</sup> )

Fonte: Laboratório de Patologia da Clínica Veterinária Petshop Amor de Patas.

Tabela 5 – Resultado do leucograma realizado em paciente felino atendido durante o estágio curricular supervisionado na Clínica Veterinária Petshop Amor de Patas no dia 30 março de 2022.

#### LEUCOGRAMA

VARIÁVEL	RESULTADO	VALORES DE REFERÊNCIA
Leucócitos totais	24,6 (mil/mm <sup>3</sup> )	5,5 – 19,5 (mil/mm <sup>3</sup> )
Segmentados	80,1 %	5 – 75%
Linfócitos	16,3 %	20 – 55%
Eosinófilos	3,6%	1 – 4%

Fonte: Laboratório de Patologia da Clínica Veterinária Petshop Amor de Patas.

Na avaliação bioquímica (Tabela 6) foram realizadas as dosagens de creatinina, ureia e ALT. O exame demonstrou aumento de ureia e creatinina, quadro azotêmico e houve diminuição de ALT de 144,9 U/L para 75 U/L, o que pode estar relacionado com a normalização da função hepática, em resposta ao tratamento medicamentoso estabelecido.

Tabela 6 – Resultado do Bioquímico realizado em paciente felino atendido durante o estágio curricular supervisionado na Clínica Veterinária Petshop Amor de Patas, no dia 30 março de 2022.

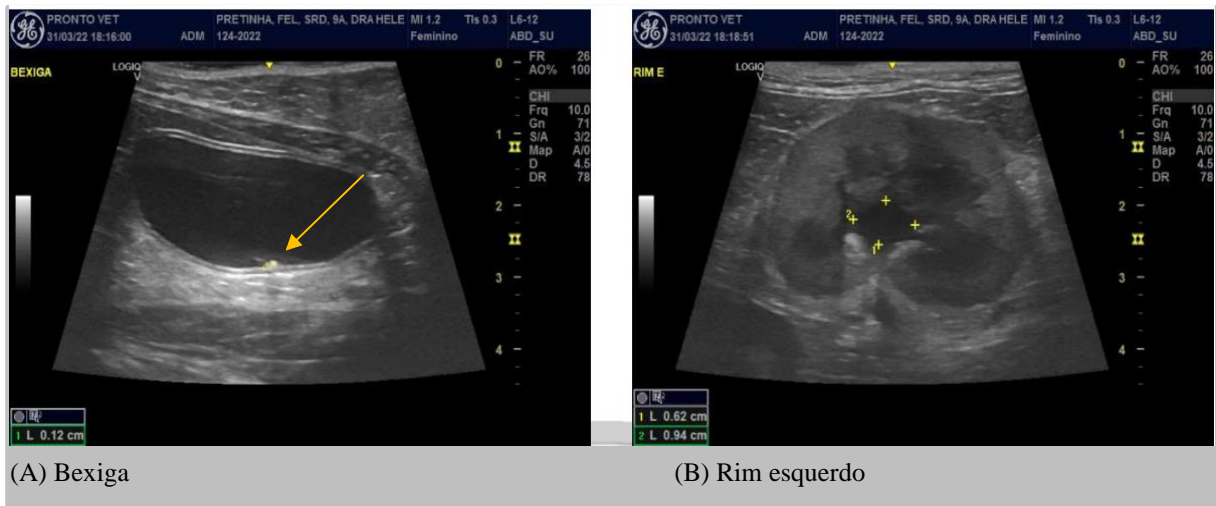
#### BIOQUÍMICA

VARIÁVEL	RESULTADO	VALORES DE REFERÊNCIA
Creatinina	2,8 mg/dL	0,8 – 1,8 mg/dL
Ureia	113,6 U/L	42,8 – 64,2 mg/dL
ALT	75 U/L	6,0 – 83 U/L

Fonte: Laboratório de Patologia da Clínica Veterinária Petshop Amor de Patas.

No ultrassom abdominal verificou-se que a vesícula urinária (Figura 13-A), apresentou uma repleção líquida, com parede normoespessa e discreta irregularidade na mucosa, conteúdo vesical anecogenico com pequenos pontos ecogênicos em suspensão e notou-se a presença de uma imagem hiperecogênica, formadora de sombra acústica posterior, medindo cerca de 0,12 cm, com suspeita inicial de um processo inflamatório/infeccioso com presença de litíase vesical, seta de coloração amarela (Figura 13-A).

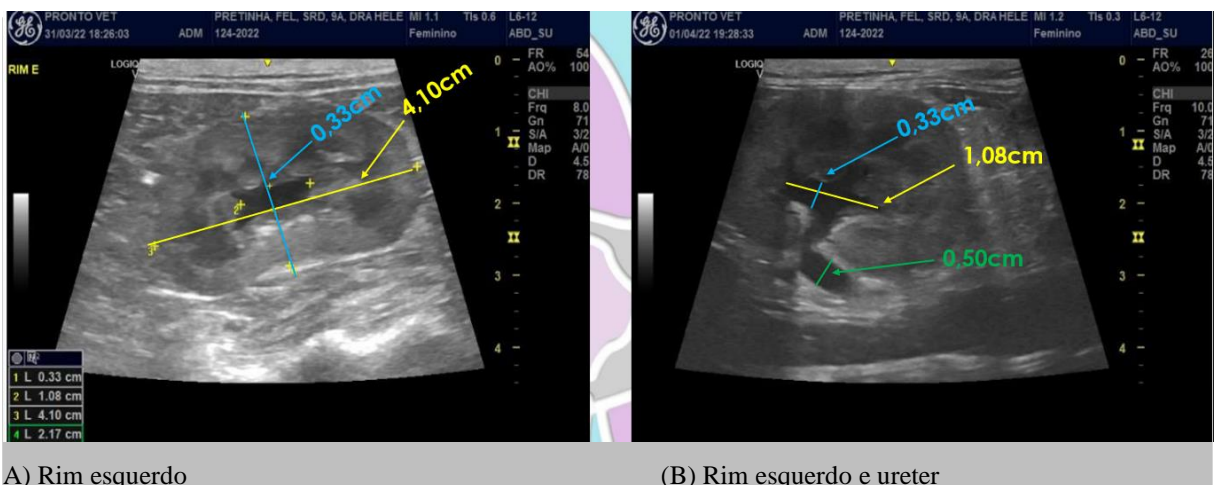
Figura 13 – Imagens ultrassonográfica abdominal (A) bexiga (B) rim esquerdo de em paciente felino atendido durante o estágio curricular supervisionado na Clínica Veterinária Petshop Amor de Patas no dia 31 março de 2022.



Fonte: PRONTOVET Clínica Veterinária.

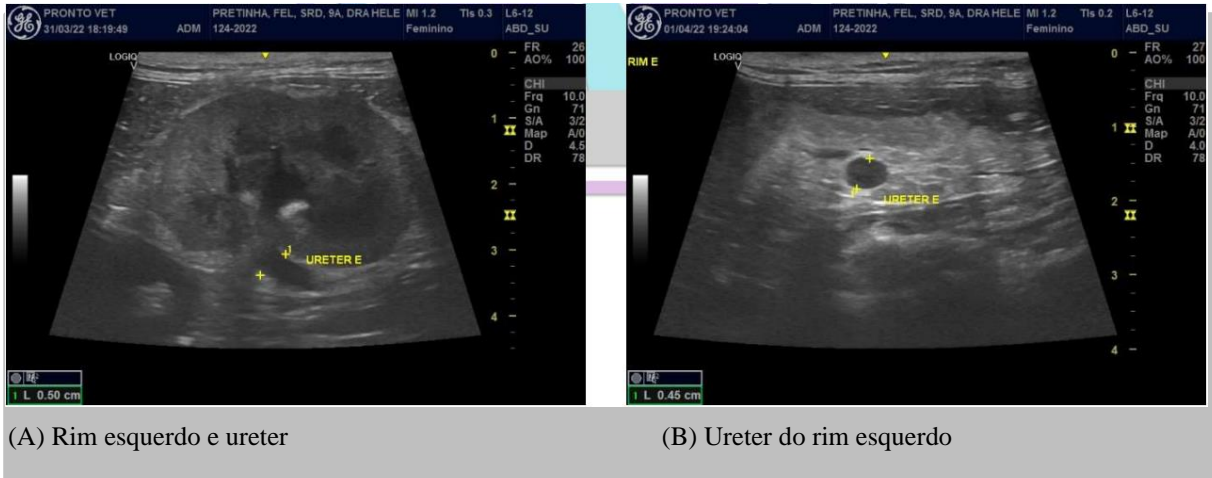
Os rins apresentaram dimensões assimétricas e topografia habitual (Figura 14 e 16). O rim esquerdo (Figura 13-B, 14 e 15) apresentou dimensões aumentadas como demonstradas nas setas da (Figura 14-A), diminuição da definição dos limites corticomedulares, dilatação de pelve e ureter, demonstradas nas setas da (Figura 14-B), com presença de sedimento ecogênico na região retroperitoneal esquerda, com aumento da ecogenicidade e presença de discreta quantidade de líquido anecogênico homogêneo sugestivo de nefropatia crônica (pielonefrite/hidronefrose obstrutiva).

Figura 14 – Imagens ultrassonográficas abdominais, rim esquerdo de em paciente felino atendido durante o estágio curricular supervisionado na Clínica Veterinária Petshop Amor de Patas no dia 31 março de 2022.



Fonte: PRONTOVET Clínica Veterinária.

Figura 15 – Imagens ultrassonográfica abdominal do ureter do rim esquerdo do paciente felino atendido durante o estágio curricular supervisionado na Clínica Veterinária Petshop Amor de Patas no dia 31 março de 2022.



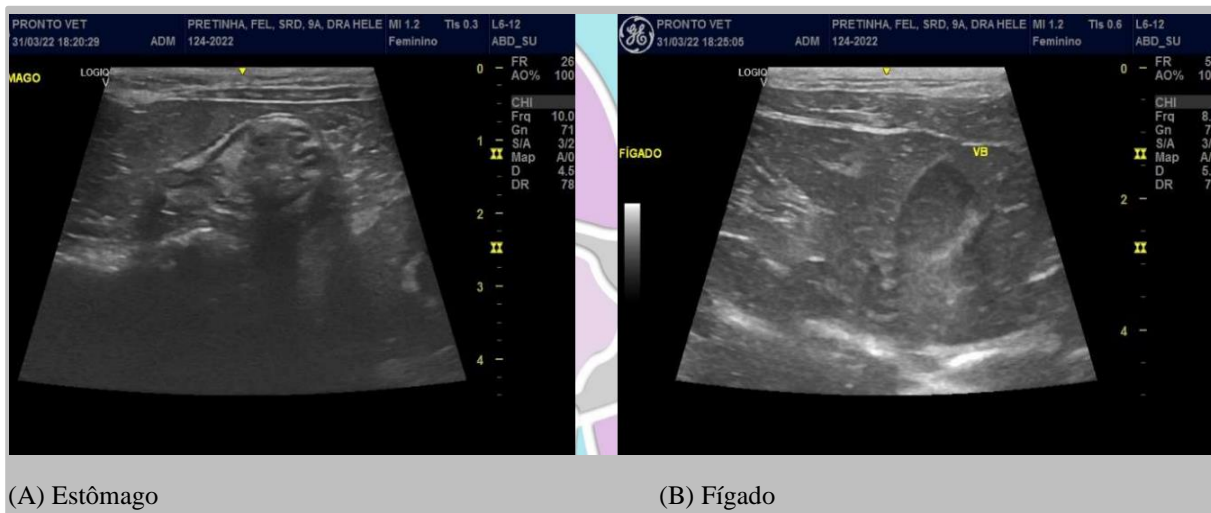
Fonte: PRONTOVET Clínica Veterinária.

O rim direito (Figura 16) apresentou dimensão normal, discreta redução na definição dos limites corticomedulares. O estômago (Figura 17-A) em topografia normal, repleção baixa, parede e ecogenicidade preservada, margem regular e gás intraluminal. O fígado (Figura 17-B) com dimensões normais, contornos regulares, aumento difuso da ecogenicidade a vesícula biliar repleta por conteúdo anecogênico e homogêneo, com paredes normoespessas.

Figura 16 – Imagens ultrassonográfica abdominal do rim direito do paciente felino atendido durante o estágio curricular supervisionado na Clínica Veterinária Petshop Amor de Patas no dia 31 março de 2022. Fonte: PRONTOVET Clínica Veterinária.

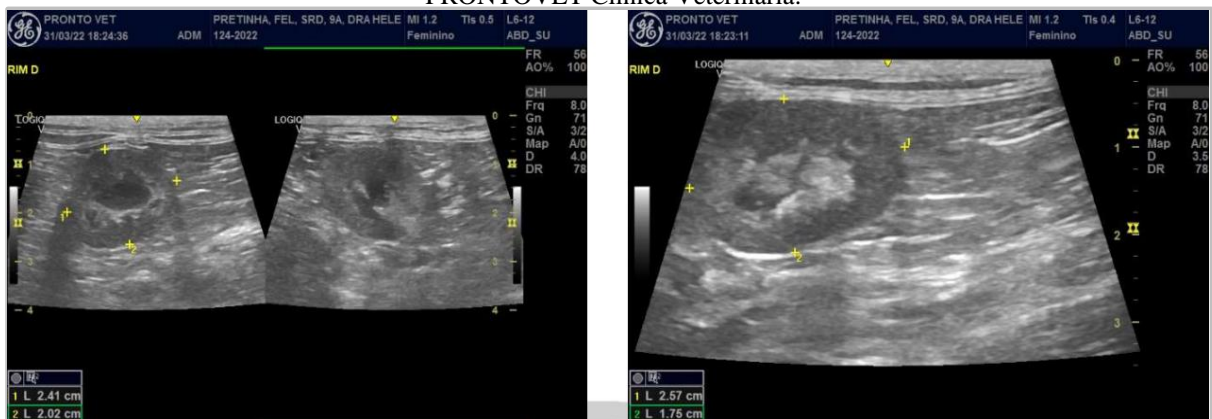

Figura 17 – Imagens ultrassonográfica abdominal do (A) estômago e (B) fígado do paciente felino atendido durante o estágio curricular supervisionado na Clínica Veterinária Petshop Amor de Patas no dia 31 março de 2022.



(A) Estômago

(B) Fígado

Fonte: PRONTOVET Clínica Veterinária.

Antes do paciente ser encaminhado ao centro cirúrgico para a cirurgia de nefrectomia do rim esquerdo, foram solicitados os exames pré-operatórios hemograma e bioquímicos. À avaliação bioquímica (Tabela 7) verificou-se azotemia com ureia e creatinina aumentadas, enzima ALT aumentada, indicando comprometimento hepático, e hiperfosfatemia.

Tabela 7 – Resultado da avaliação bioquímica realizada em paciente felino atendido durante o estágio curricular supervisionado na Clínica Veterinária Petshop Amor de Patas no dia 01 abril de 2022.

### BIOQUÍMICA

VARIÁVEL	RESULTADO	VALORES DE REFERÊNCIA
Creatinina	3,5 mg/dL	0,8 – 1,8 mg/Dl
Ureia	118,9 U/L	42,8 – 64,2 mg/Dl
ALT	153,6 U/L	6,0 – 83 U/L
FA	33 U/L	25 – 93 U/L
Fósforo	7,6 mg/dL	1,6 – 6,4 mg/dL

Fonte: Laboratório de Patologia da Clínica Veterinária Petshop Amor de Patas.

A os resultados do hemograma (Tabela 8) apresentaram-se normais, com exceção das plaquetas que ainda estavam diminuídas, quadro de trombocitopenia, apresentando uma discreta piora do quadro plaquetário comparado com eritrograma realizado no dia 30 de março de 2022 (Tabela 4). O leucograma (Tabela 9) revelou aumento dos leucócitos totais, persistindo

o quadro de leucocitose por linfopenia e uma discreta neutrofilia.

Tabela 8 – Resultado de eritrograma realizado em paciente felino atendido durante o estágio curricular supervisionado na Clínica Veterinário petshop amor de patas no dia 01 abril de 2022.

<b>ERITROGRAMA</b>		
<b>VARIÁVEL</b>	<b>RESULTADO</b>	<b>VALORES DE REFERÊNCIA</b>
Hemácias	9,21 milhões/mm <sup>3</sup>	5,0 – 10,0(milhões/mm <sup>3</sup> )
Volume globular	43 %	24 – 45%
Hemoglobina	12,8 g/dL	8,0 – 15,0 g/dL
VCM	47,7 fL	39,0 – 55,0 fL
CHCM	29,1%	30,0 – 36,0%
Plaquetas	132.000/mm <sup>3</sup>	230.000 – 680.000 (mil/mm <sup>3</sup> )

Fonte: Laboratório de Patologia da Clínica Veterinária Petshop Amor de Patas.

Tabela 9 – Resultado do leucograma realizado em paciente felino atendido durante o estágio curricular supervisionado na Clínica Veterinário petshop amor de patas no dia 01 abril de 2022.

<b>LEUCOGRAMA</b>		
<b>VARIÁVEL</b>	<b>RESULTADO</b>	<b>VALORES DE REFERÊNCIA</b>
Leucócitos totais	31,9 (mil/mm <sup>3</sup> )	5,5 – 19,5 (mil/mm <sup>3</sup> )
Segmentados	77,9 %	5 – 75%
Linfócitos	18,3 %	20 – 55%
Eosinófilos	3,8%	1 – 4%

Fonte: Laboratório de patologia da Clínica Veterinária Petshop Amor de Patas.

#### 4.8 Diagnóstico

Após avaliação clínica e realização dos exames complementares, o paciente teve um diagnóstico sugestivo compatível com um quadro de pielonefrite em grau 3 com 25% da função renal remanescente.

Após 7 dias de tratamentos, não houve melhoras do quadro clínico do paciente, optando-se assim pelo tratamento cirúrgico, a nefrectomia unilateral do rim esquerdo.

#### **4.8.1 Pré-cirúrgico**

No dia 01 de abril de 2022 o paciente em jejum alimentar, foi encaminhado para o centro cirúrgico, onde foi realizado uma ampla tricotomia na região lateral esquerda do paciente na região do tórax, abdome, dorso/ventral, e realizado uma antisepsia previa com álcool 70% e clorexidina. Também foi realizado a tricotomia do membro torácico direito antisepsia com álcool 70% e realizado o acesso venoso da veia cefálica com cateter 22G, para administração de fármacos intravenoso e fluidoterapia.

#### **4.8.2 Anestesia do paciente**

Iniciou-se na sala de pré-cirúrgico com o seguinte protocolo anestésico:

- 1** Medicação pré-anestésica (MPA): Metadona 0,2mg/kg/IM.

Após a administração da MPA aguardou-se um tempo até que o paciente começasse a apresentar sinais de tranquilização advindos dos fármacos utilizados. Após esse tempo o animal foi encaminhado para dentro do centro cirúrgico.

- 2** Indução anestésica: Midazolam 0,2mg/kg/IV como co-indutor; Propofol dose-efeito por via IV.

O paciente foi intubado utilizando-se um tubo orotraqueal sendo fornecido a ele oxigenioterapia.

- 3** Manutenção anestésica: Utilizou-se isoflurano vaporizado em O<sub>2</sub> a 100% sendo associado a infusão contínua intravenosa de fentanil 3mcg/kg/hora.

A monitoração do paciente foi realizada por meio de eletrocardiograma. Avaliou-se também durante todo o procedimento cirúrgico a frequência cardíaca, frequência respiratória, TPC, saturação de O<sub>2</sub> e CO<sub>2</sub>, coloração das mucosas, pressão arterial não invasiva com uso de doppler e manguito situado no membro do paciente.

A fluidoterapia foi instituída com solução fisiológica na taxa de infusão de 2,5mL/kg/h.

#### **4.8.3 Preparação pré-cirúrgica**

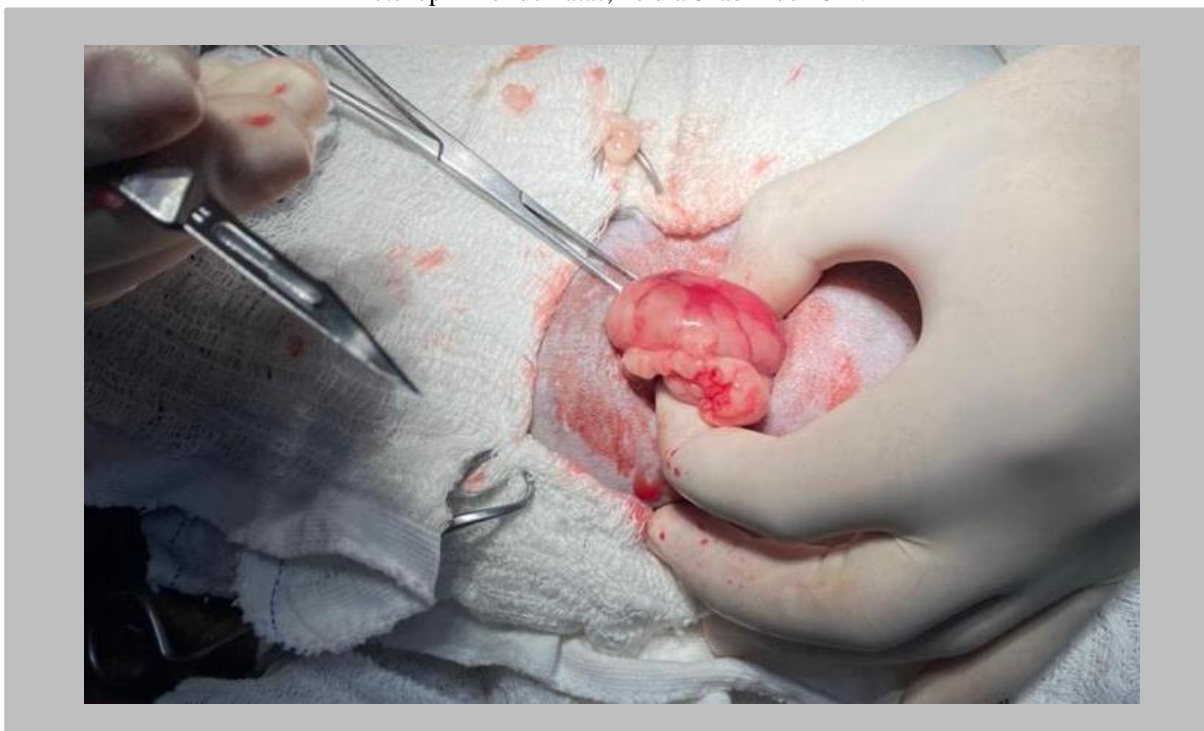
O paciente foi posicionado em decúbito lateral direito, e estudado onde seria realizado a incisão cirúrgica pelo acesso retroperitoneal. Foi realizado a antisepsia prévia com clorexidina degermante a 2% intercalando com clorexidina alcoólica, com três repetições de cada solução.



#### 4.8.4 Transoperatório

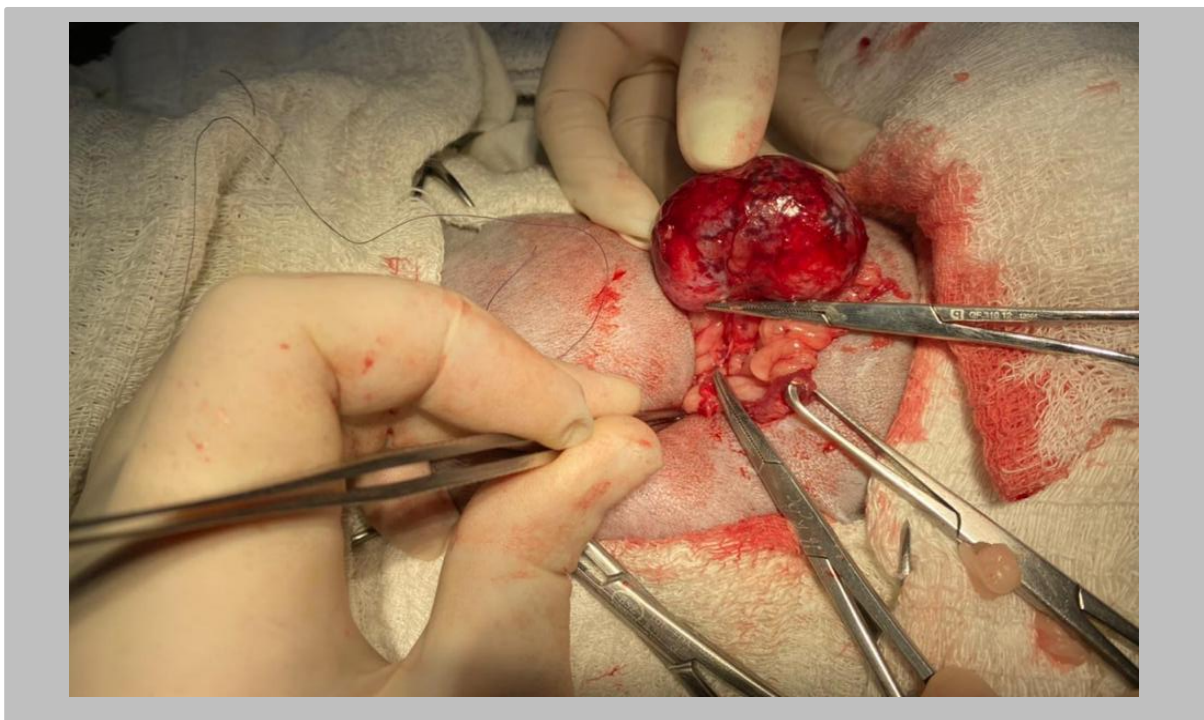
Foi realizado a incisão oblíqua de pele com auxílio de bisturi número 11, na região retroperitoneal na altura da terceira a quinta vértebras lombar do lado esquerdo do flanco, com auxílio de uma tesoura cirúrgica fina/fina foi divulsionando o subcutâneo ao longo a incisão até chegar na musculatura, após ser exposto o musculo oblíquo externo do abdome e músculo oblíquo interno do abdome, foi realizado uma incisão com auxílio de bisturi na musculatura no sentido das fibras musculares do M. oblíquo externo do abdómem, tendo acesso a cavidade abdominal. O rim foi tracionado com auxílio do dedo do cirurgião e exposto para o meio externo da cavidade (Figura 18). Após a exposição do rim esquerdo incisado, foi realizado a dissecação do tecido fibroso e gordura que recobria o rim, após a dissecação foi exposto o hilo renal com seus anexos: ureter veia e artéria renal (Figura 19).

Figura 18 – Exposição do rim esquerdo com cápsula fibrosa rena + tecido adiposo aderido, acesso retroperitoneal em paciente felino atendido durante o estágio curricular supervisionado na Clínica Veterinária Petshop Amor de Patas, no dia 01abril de 2022.



Fonte: Arquivo pessoal.

Figura 19 – Exposição do rim esquerdo após dissecação para expor o hilo renal, expondo o ureter veia e artéria renal, pelo acesso retroperitoneal em paciente felino atendido durante o estágio curricular supervisionado na Clínica Veterinária Petshop Amor de Patas, no dia 01abril de 2022.

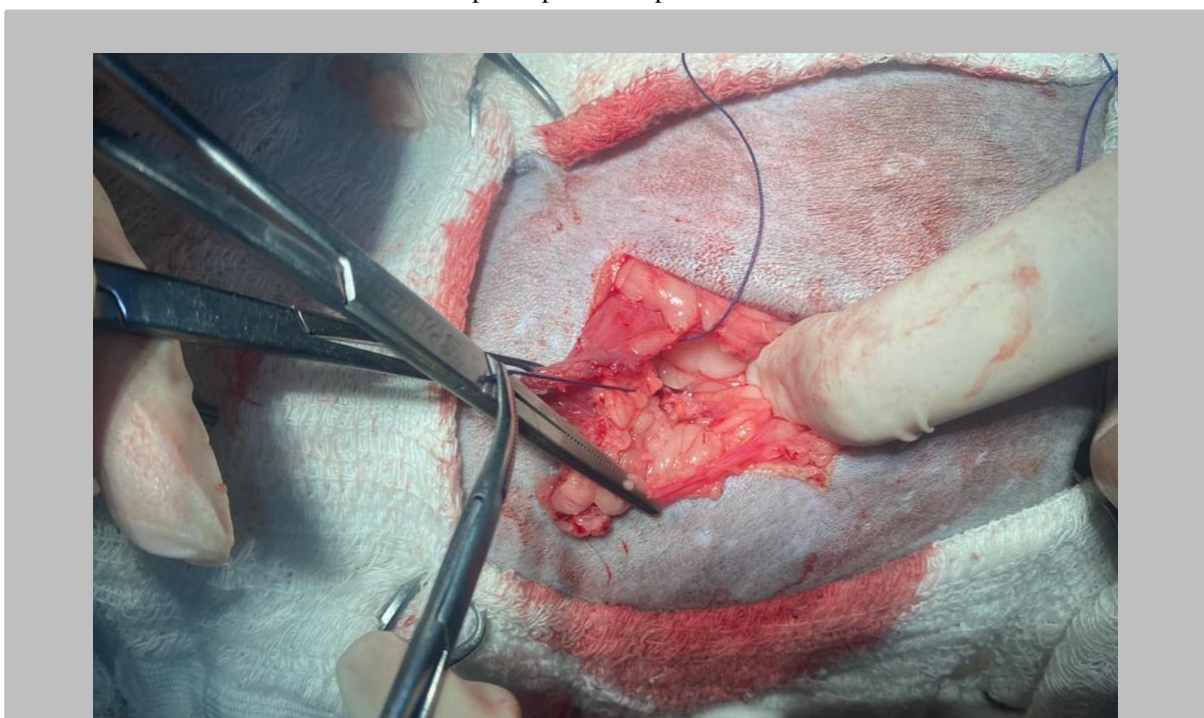


Fonte: Arquivo pessoal

Em seguida, divulsionou-se o ureter e a veia renal e posteriormente, foi realizado a ligadura dupla na extremidade proximal e distal da veia renal com fio absorvível sintético (poliglactina) 2-0. Após a realização da ligadura realizou-se um corte entre as duas ligaduras da veia renal, e depois a secagem com auxílio de uma gaze, certificando-se que a ligadura foi efetiva. A arterial renal também foi divulsionada em seguida realizou-se a ligadura com a mesma técnica realizada na veia renal. Posteriormente, foi realizado o corte com auxílio de uma tesoura e secagem da estrutura com gaze se certificando de que as estruturas estavam devidamente ligadas e com ausência de sangramento. O mesmo procedimento foi realizado no ureter e foi feito um corte com o auxílio do bisturi e com auxílio de gazes posicionado a abaixo

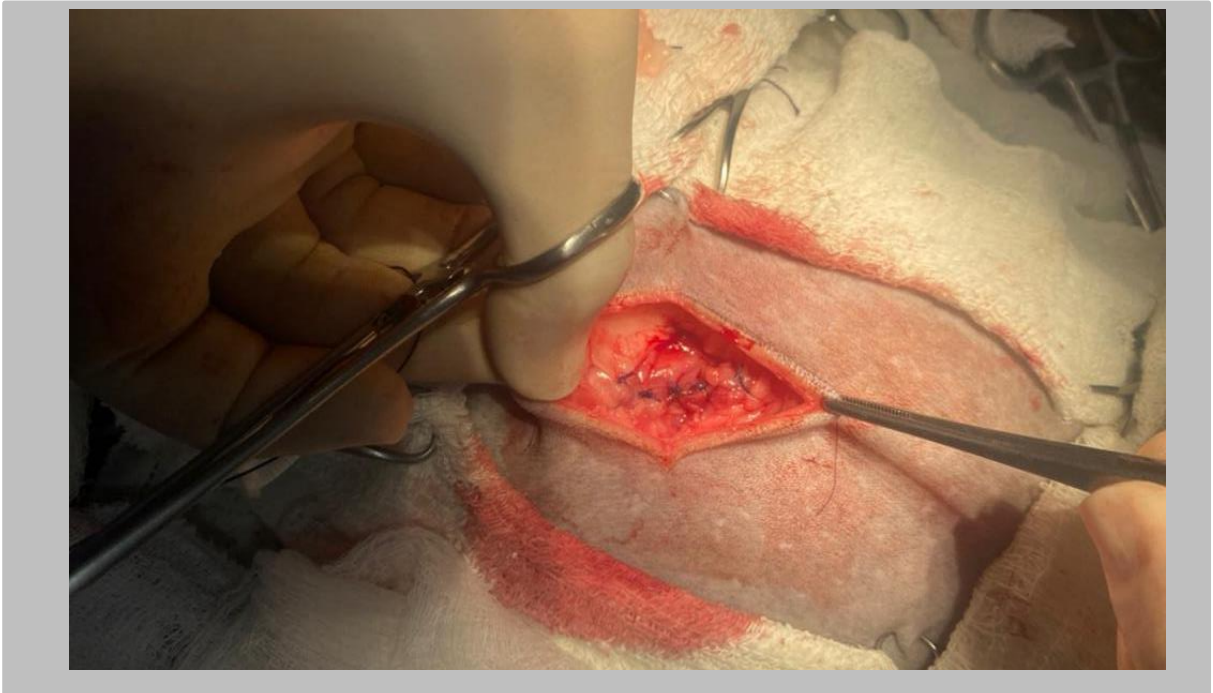
do ureter para impedir o escape de conteúdo na cavidade. Após a remoção do rim esquerdo (nefrectomia), foi realizada a síntese dos músculos oblíquo externo e interno do abdome com fio sintético absorvível (poliglactina) número 3-0 (Figura 20). Utilizou-se o padrão de sutura em X (sultan), realizando a síntese em dois planos de toda a extensão das musculaturas incisadas (Figura 21), o subcutâneo foi suturado com mesmo fio, e o padrão de sutura foi o intradérmico, no qual foi fixado o primeiro ponto na extremidade do corte e finalizado com a parada americana. A síntese da pele foi realizada com fio nylon monofilamento preto 2-0, padrão de sutura em x (sultan) (Figura 22).

Figura 20 – Síntese da musculatura em paciente felino atendido durante o estágio curricular supervisionado na Clínica Veterinário petshop amor de patas no dia 01abril de 2022.



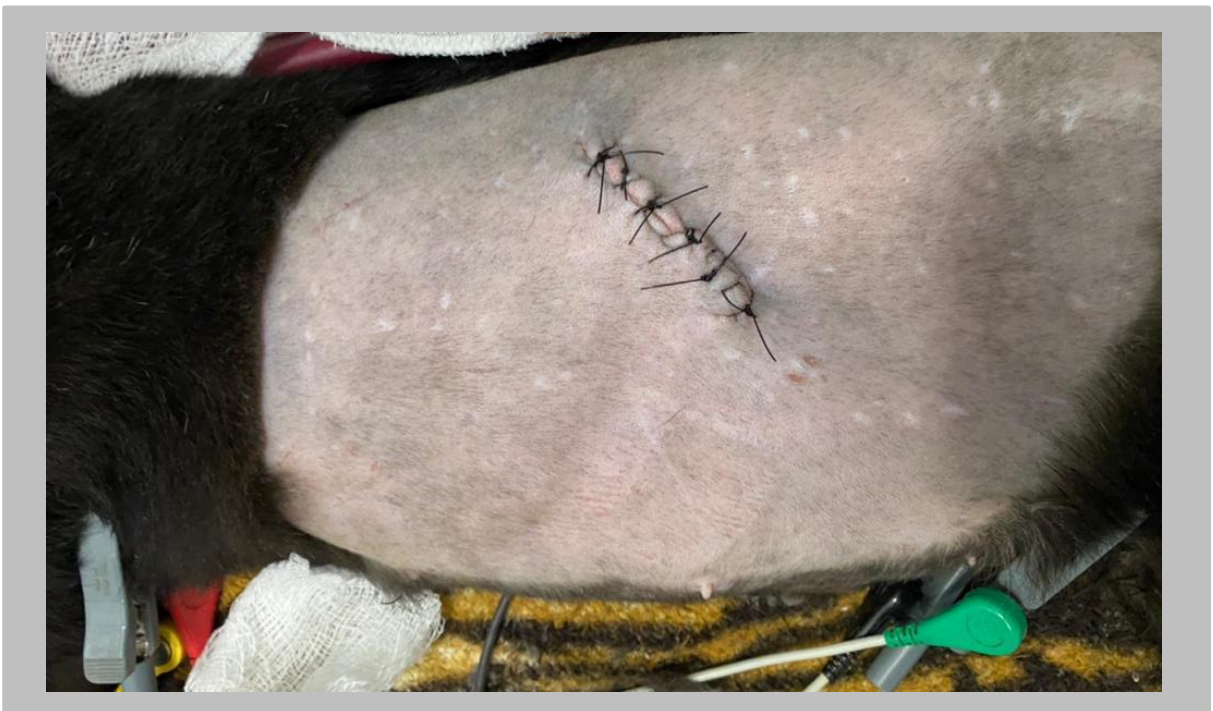Fonte: Arquivo pessoal

Figura 21 – Síntese completa pós realização da nefrectomia em paciente felino atendido durante o estágio curricular supervisionado na Clínica Veterinário petshop amor de patas no dia 01 abril de 2022.



Fonte: Arquivo pessoal.

Figura 22– Síntese de pele após realização da nefrectomia em paciente felino atendido durante o estágio curricular supervisionado na Clínica Veterinário petshop amor de patas no dia 01 abril de 2022.



Fonte: Arquivo pessoal.

Após a nefrectomia unilateral do rim esquerdo, foi instituído o seguinte protocolo terapêutico: Tramadol 2mg/kg/TID/SC; Ampicilina 20mg/kg/BID/IV; K Replace cat 2mg/kg/BID/VO; Pró-fígado 5mg/kg/BID/VO; Emetim injetável 0,2mL/kg SID/ IV de forma lenta e Petprazol 1mg/kg/SID/VO (Quadro 3).

Quadro 3: Medicamentos prescritos ao paciente após a cirurgia de nefrectomia do rim esquerdo no dia 02 a 08 abril de 2022 na clínica veterinária petshop amor de patas.

<b>Data da prescrição</b>	<b>Medicamento</b>	<b>Dose</b>	<b>Frequência</b>	<b>Via de administração</b>	<b>Duração do tratamento</b>
02 a 08/04/2022	Tramadol	2mg/kg	TID	SC	7 dias
02 a 08/04/2022	Ampicilina	20mg/kg	BID	IV	7 dias
02 a 08/04/2022	K Replace cat	2g/animal	SID	VO	7 dias
02 a 08/04/2022	Prohep – cat	2mL/animal	SID	VO	5 dias
02 a 08/04/2022	Pró-fígado	5mg/kg	BID	VO	7 dias
02 a 08/04/2022	Emetim	0,2mL/kg	SID	IV	7 dias
02 a 08/04/2022	Petprazol	1mg/kg	SID	VO	20dias

O rim esquerdo foi encaminhado para exame histopatológico e após a liberação do resultado, o diagnóstico foi confirmado como pielonefrite crônica severa com foco de glomerulonefrite membranoproliferativa associada a focos de fibrose e mineralização tubular.

Na avaliação macroscópica observou-se aumento no tamanho do rim 4,0 x 3,0 x 2,5 cm. A superfície interna do parênquima renal, na região de pelve, observou-se conteúdo de aspecto purulento. A cápsula apresentou espessamento mudando estrutura do parênquima renal.

A avaliação histopatológica revelou secção de rim esquerdo com presença severa de infiltrado inflamatório, situado predominantemente em região de pelve renal, resultando na perda da arquitetura tecidual renal. O infiltrado consistia predominantemente de neutrófilos com menor proporção de macrófagos, linfócitos e plasmócitos, com formação de piogranuloma em meio a transição de medular e pelve renal, acompanhada de marcante proliferação de tecido fibrocolangênico reacional (fibroplasia). Foi evidenciado glomérulos com proliferação de cápsula e do tufo glomerular. Túbulos apresentando áreas de mineralização e deposição de cristais. Não foi observado índices de malignidade.

#### 4.8.5 Pós-cirúrgico

O paciente não apresentou intercorrências durante todo o procedimento cirúrgico e permaneceu internado na clínica durante toda a recuperação.

No dia 05 de abril de 2022, após a realização da nefrectomia, quatro dias após a cirurgia, foram realizados novos exames de hemograma e bioquímicos. O eritrograma (Tabela 10) apresentou-se dentro da normalidade para a espécie, entretanto, o quadro de trombocitopenia se manteve, porém, apresentou melhoras comparado com exame realizado no dia 01 abril de 2022 antes da realização da cirurgia. O leucograma (Tabela 11) não apresentou mudanças significativas comparado com resultado do dia 01 abril de 2022. A avaliação bioquímica revelou melhoras significativas, com uma diminuição do quadro azotêmico, estando a ureia dentro dos valores normais para a espécie, creatinina diminuída e a enzima ALT e o fósforo estavam dentro dos valores normais (Tabela 12).

Tabela 10 – Resultado de eritrograma realizado em paciente felino atendido durante o estágio curricularsupervisionado na Clínica Veterinário petshop amor de patas no dia 05 abril de 2022.

<b>ERITROGRAMA</b>		
<b>VARIÁVEL</b>	<b>RESULTADO</b>	<b>VALORES DE REFERÊNCIA</b>
Hemácias	8,13 milhões/mm <sup>3</sup>	5,0 – 10,0(milhões/mm <sup>3</sup> )
Volume globular	38 %	24 – 45%
Hemoglobina	11,4 g/dL	8,0 – 15,0 g/dL
VCM	46,8 fL	39,0 – 55,0 fL
CHCM	30,0%	30,0 – 36,0%
Plaquetas	144.000/mm <sup>3</sup>	230.000 – 680.000 (mil/mm <sup>3</sup> )

Fonte: Laboratório de patologia da Clínica Veterinária Petshop Amor de Patas.

Tabela 11 – Resultado do leucograma realizado em paciente felino atendido durante o estágio curricular supervisionado na Clínica Veterinário petshop amor de patas no dia 05 abril de 2022.

<b>LEUCOGRAMA</b>		
<b>VARIÁVEL</b>	<b>RESULTADO</b>	<b>VALORES DE REFERÊNCIA</b>
Leucócitos totais	32,0 (mil/mm <sup>3</sup> )	5,5 – 19,5 (mil/mm <sup>3</sup> )
Segmentados	83,2 %	5 – 75%
Linfócitos	12,6 %	20 – 55%
Eosinófilos	4,2%	1 – 4%

Fonte: Laboratório de patologia da Clínica Veterinária Petshop Amor de Patas.

Tabela 12 – Resultado do Bioquímico realizado em paciente felino atendido durante o estágio curricular supervisionado na Clínica Veterinário petshop amor de patas no dia 05 abril de 2022.

<b>BIOQUÍMICA</b>		
<b>VARIÁVEL</b>	<b>RESULTADO</b>	<b>VALORES DE REFERÊNCIA</b>
Creatinina	3,3 mg/dL	0,8 – 1,8 mg/dL
Ureia	64 U/L	42,8 – 64,2 mg/dL
ALT	47,1 U/L	6,0 – 83 U/L
Fósforo	5,2 mg/dL	1,6 – 6,4 mg/dL

Fonte: Laboratório de patologia da Clínica Veterinária Petshop Amor de Patas.

## 5 DISCUSSÃO

O gato doméstico (*Felis catus domesticus*), foi domesticado cerca de 9 a 10 mil anos atrás (PLANTINGA; BOSCH; HENDRIKS, 2011), e acredita-se que os felinos domésticos evoluíram como um animal do deserto, com habilidades de concentrar grandes volumes de urina. O gato tem uma tendência de ingerir menos água que os cães (HAMPER et al., 2015).

O rim dos felinos possui formato de grão de feijão, com uma facilidade a palpação quando comparada com as demais espécies domésticas. O tamanho do rim varia de 38 a 44 mm de comprimento por 27 a 31 mm de largura e 20 a 25 mm de espessura (ELLENPORT, 1986). No felino os rins são unilobulares, composto por grupos de néfrons localizados na região medular e cortical, sendo recoberto de uma cápsula fibrosa. O parênquima é formado por uma região cortical e uma medular na proporção aproximada de 1:2 ou 1:3, respectivamente (JERICÓ et al., 2015).

Os gatos domésticos são suscetíveis às doenças renais, sendo que os felinos idosos são mais predispostos a nefropatias, com uma alta taxa de morbidade e mortalidade nesses pacientes, pois, com o envelhecimento, o rim tende a diminuir de tamanho e conseqüentemente ocorre diminuição da taxa de filtração glomerular (BROWN, et al., 2016; LAWLER et al., 2006; LEGATTI et al., 2018; LITTLE, 2015).

Nas últimas décadas tem sido relatado em gatos um aumento no número de casos de ureterolítase e nefrolítase, sendo que 98% desses casos estão relacionados a presença de cálculos de oxalato de cálcio e os animais que mais são acometidos estão na faixa etária de 7 anos de idade (PALM; WESTROPP, 2011; WAKELING et al., 2008).

No presente relato, as imagens ultrassonográficas revelaram na vesícula urinária a presença de uma imagem hiperecogênica formadora de sombra acústica posterior, compatível

com calculo vesical.

A ultrassonografia é um exame bastante útil na observação das estruturas renais e bexiga. O contorno e dimensão dos rins, pelve renal, bexiga, lesões, cistos, cálculos são bem visualizados com auxílio desse exame de imagem. (SLATTER et al. 2007). Adicionalmente, o exame radiográfico também é muito empregado para visualização dos rins, bexiga e demais estruturas abdominais, e na observação de cálculos (SLATTER et al. 2007). O laudo radiográfico foi sugestivo de renomegalia esquerda, entretanto, não foi possível visualizar a presença do calculo vesical, pois o fêmur do paciente estava sobreposto à vesícula urinária nas imagens laterolateral e na imagem ventrodorsal não foi possível a visualização, o que pode ser atribuído a composição e ao tamanho do cálculo. O urólito visualizado no paciente do presente relato tinha um tamanho ínfimo de difícil visualização do mesmo em radiografia.

Doença renal crônica (DRC) pode ser congênita ou adquirida, sendo as causas de DRC congênita relacionadas a hereditariedade, com os genes de predisposição, e a DRC adquirida ocorre depois do nascimento ou em virtude de infecção, trauma intoxicação entre outros fatores (REYNOLDS; LEFEBVRE, 2013).

A DRC é classificada em quatro estágios, de acordo com os valores séricos de creatinina, sendo associadas também com manifestação clínica do paciente. No estágio 1 tem-se a manifestação de azotemia, com valores de creatinina de 1,6mg/dL em gatos; no estágio 2, presença discreta de azotemia, com valores de creatinina de 2,8mg/dL, podendo apresentar poliúria, polidipsia e náuseas. O 3 estágio é caracterizado pela presença moderada de azotemia com concentrações séricas de creatinina de 2,9mg/dL a 5mg/dL, com apresentação de sinais clínicos elevados; no estágio 4 observa-se azotemia grave, creatinina superior a 5mg/dL, com sinais clínicos severos e perda de função renal. Outros parâmetros são instituídos para acompanhamento da DRC, de acordo com International Renal Interest Society (Iris). (BACIC et al. 2010; GRAUER et al. 2010; GRAUER et al. 2009).

Os achados histopatológicos corroboram com os resultados dos exames de imagens e exames de sangue, fechando o diagnóstico de pielonefrite crônica severa com focos de glomerulonefrite membranoproliferativa associada a focos de mineralização tubular.

A presença de inflamação, fibrose e mineralização dos néfrons são achados que ocorrem quando há lesão renal e comprometimento da viabilidade do órgão (BUENO DE CAMARGO et al., 2006). A DRC apresenta um tempo de evolução de pelo menos três meses, e o acometimento lento dos rins a nível de néfrons, que são as unidades funcionais, possibilita a permanência da funcionalidade dos néfrons, porém, pode ocorrer efeito compensatório, culminando em uma hipertrofia, retardando assim o aparecimento de sinais clínicos.



(GRAUER, 2009). Quando ocorre a manifestações dos sinais clínicos, os néfrons podem estar comprometidos e não conseguir manter sua função adequada. A perda da função dessas estruturas pode culminar em redução de 50% da taxa de filtração glomerular (CASTRO, 2010).

A perda da funcionalidade dos rins resulta em perdas excretoras e reabsortivas, há um desequilíbrio no organismo do animal, pois os rins são responsáveis por manter o volume de líquido extracelular e do sangue constante, regulando assim os níveis de líquidos corpóreo, eletrólitos, ácidos e bases, eliminação de produtos do metabolismo nitrogenado como a ureia e também de creatinina, subproduto de metabolismo da musculatura esquelética (POLZIN, et al., 2000).

A infecção do trato urinário é considerada um dos fatores predisponente para o desenvolvimento da DRC, a pielonefrite pode ser causada por infecções do trato urinário, podendo desencadear um processo de nefrite e fibrose renal (KELLY; LUCKE; MCCULLAGH, 1979). Mudanças na composição da urina também podem levar a um quadro infeccioso (REYNOLDS; LEFEBVRE, 2013).

Em estudo realizado por Bailiff et al. (2008) foram diagnosticados presenças de urólitos em trato urinário superior. O quadro azotêmico e hiperfosfatemia são achados corriqueiros em pacientes com DRC, sendo difícil a afirmação da presença de cálculos como causa da DRC ou uma consequência (REYNOLDS; LEFEBVRE, 2013).

Os exames bioquímicos realizados no paciente felino demonstrou um aumento da creatinina e ureia, quadro de azotemia. Quando ocorre uma diminuição da taxa de filtração glomerular ocorre um aumento de ureia e creatinina séricas, que são indicadores do funcionamento renal, quando tem-se um aumento desses metabólitos no organismo do animal, há indicação que o rim não está conseguindo mais desempenhar a sua função de filtração (COUTO, C. G; NELSON, R. W, 2005).

A avaliação bioquímica também revelou aumento de fosfato (hiperfosfatemia) o qual pode estar relacionado com uma possível diminuição da excreção desse metabólito pelo rim. Quando os níveis séricos de fósforo estão elevados, se acumulam no organismo e o fósforo tende a se ligar ao cálcio, e com a falta de cálcio circulante no sangue ocorre um recrutamento do cálcio depositado nos ossos, podendo causar deformidade ósseas no paciente e enfraquecimento (POLZIN et al., 2005; McGROTTY, 2008).

Pacientes com comprometimento a nível de sistema renal, podem apresentar respostas sistêmicas e as alterações comumente encontradas em leucograma são intensa inflamação e anemia, e quando ocorre choque séptico outras células são consumidas como linfócitos, eosinófilos e plaquetas podendo haver elevação das enzimas hepáticas (ETTINGER SF et al.

2000). Nos exames realizados o paciente apresentou um quadro de leucocitose por neutrófila/linfopenia, indicando doença inflamatória ou infecção, acompanhado com quadro de trombocitopenia e enzima hepática elevada, reforçando a gravidade da infecção/inflamação com características de início de choque séptico.

Uma das principais nefropatias que contribui para a falência renal é a pielonefrite (RAMOS, 2006). A pielonefrite pode ocorrer por uma infecção bacteriana envolvendo o trato urinário superior, e as fêmeas apresentam maior predisposição por ter a uretra mais curta. A infecção de caráter supurativa, aguda, do rim e da pelve renal tende a culminar em necrose de supuração, podendo levar a danos permanentes resultando em insuficiência renal crônica (COELHO, 2002; BERDICHEVSKI, 2003).

Devido ao quadro avançado e a ausência de melhoras no quadro geral do paciente, optou-se pelo tratamento cirúrgico, nefrectomia unilateral do rim esquerdo em conjunto com tratamento de antibioticoterapia e antiinflamatório. O rim é removido quando o paciente tem quadro grave que compromete a sua saúde, como em casos de infecção severas, traumatismos, hidronefrose, pielonefrite cônica e quando não há resposta ao tratamento clínico (ETTINGER SF et al. 2000).

A nefrectomia pode ser realizada por duas técnicas de exposições diferentes. A exposição de apenas um rim pode ser realizado através de uma incisão retroperitoneal no flanco ou pode ser realizada a incisão longa na linha média ventral (linha alba) para acesso a cavidade abdominal e exposição renal. A técnica mais usual é a incisão pela linha alba, pois possibilita a exploração de ambos os rins e das estruturas abdominais, facilitando assim a remoção do rim (nefrectomia) e ureter (urectomia) até a porção proximal da bexiga (SLATTER et al 2007).

Não houve intercorrências durante a realização do procedimento cirúrgico e no pós-cirúrgico. O paciente se manteve estável com sangramento mínimo, indicando que o procedimento ocorreu de forma satisfatória.

## **6 CONCLUSÃO DO CASO**

O paciente, após a nefrectomia, apresentou melhoras do quadro clínico, verificados nos resultados do eritrograma, leucograma e bioquímicos, demonstrando uma resposta positiva aos tratamentos instituídos no presente relato, no dia 01 de julho de 2022 a paciente apresenta-se estável, ativa e reativa.

## **7 CONSIDERAÇÕES FINAIS**

O estágio curricular supervisionado foi fundamental para meu processo final de formação, me permitiu vivenciar na prática a rotina da clínica médica, cirúrgica, patologia e área de imagens. Somando muito na minha vida profissional, agregando valores ímpar na minha bagagem durante todo o processo da graduação. Tive oportunidades incríveis de atuação e vivências ao lado de profissionais excelentes frutos da UFT. O estágio curricular obrigatório sem dúvidas alguma, foi a etapa mais enriquecedora na minha vida acadêmica.

## 8 REFERÊNCIAS BIBLIOGRÁFICAS

- BACIC, A.; KOGIKA, M. M.; BARBARO, K.; LUAMOTO, C. S.; SIMÕES, D. M. N.; SANTORO, M. L. Evaluation of albuminúria and its relationship with blood pressure in dogs with chronic kidney disease. **Veterinary Clinical Pathology**, v. 39 n. 2, p. 203-209, 2010 doi: 10.1111/j.1939-165x.2009.00207. x.
- BAILIFF, N. L. et al. Evaluation of urine specific gravity and urine sediment as risk factors for urinary tract infections in cats. **Veterinary Clinical Pathology**, v. 37, n. 3, p. 317–322, set. 2008.
- BERDICHEVSKI, E et al. Prevalência de pielonefrite aguda e incidência de cicatriz renal em crianças menores de dois anos de idade com infecção do trato urinário avaliadas por cintilografia renal com <sup>99m</sup>Tc-DMSA: a experiência de um hospital universitário. **RadiolBras**, São Paulo, v. 46, n. 1, p. 30-34, 2013.
- BROWN, C.A., et. al. Chronic kidney disease in aged cats: clinical features, morphology, and proposed pathogeneses. **Veterinary Pathology**, v. 53, n. 2, p. 309 – 326, 2016.
- BUENO DE CAMARGO, M. H. et al. **Alterações morfológicas e funcionais dos rins de cães com insuficiência renal crônica**. Arq. Bras. Med. Vet. Zootec., v.58, n.5, p. 781- 787, out. 2006.
- CASTRO, M. C. N. et al. Escore de condição corporal como indicador do prognóstico de gatos. *Ciência Rural* [online], v. 40, n. 2, p. 335-340, 2010.
- COELHO, HE. *Patologia Veterinária*. Editora Manole Ltda, 2002
- ELLENPORT, C. R. Aparato urogenital de los carnivoros. In: **Anatomia de los animales domésticos**. 5ed, vol 2. ed. [s.l: s.n.]. p. 1728–1741, 1986.
- ETTINGER SF, FELDMAN EC: textbook of veterinary internal medicine, 5th ed. Diseases of the dog and cat, vol 2 WB Saunders, philadelphia, , p 1600, 2000.
- GRAUER, G. F. Distúrbios do trato urinário. In: NELSON, R. W.; COUTO, C. G. **Medicina interna de pequenos animais**. 2. ed. Rio de Janeiro: Elsevier, p. 609-697. 2010.
- GRAUER, G. F. Early detection of renal damage and disease in dogs and cats. **Veterinary Clinics of North America - Small Animal Practice**, v.35, n.3, p.581-596, may. 2005
- GRAUER, G. F. Urinary tract disorders. In: NELSON, R. W. COUTO, C. G. **Small animal internal medicine**. 4. Ed. St. Louis: Elsevier mosby, 2009. P. 607-694. ISBN: 978-0323065122.
- HAMPER, B. et al. As Necessidades Nutricionais Únicas do Gato: um carnívoro estrito. In: LITTLE, S. E. **O Gato Medicina Interna**. 1. ed. Rio de janeiro: Guanabara Koogan, v.1, cap.15, p.345-399. 2015
- KOGIKA, M M. ; WAKI, M. F. ; MARTORELLI, C. R. Doença renal crônica. In: JERICÓ, M. M. ; KOGIKA, M. M. ; ANDRADE NETO, J. P. **Tratado de medicina interna de cães e gatos**. 1. Ed. Rio de Janeiro: Roca, p.1394 – 1409. ISBN: 978-8527726436., 2015.
- LAWLER, D. F. et al. The aging feline kidney: a model mortality antagonist? **Journal of Feline Medicine and Surgery**, v.8, n.6, p.363-371, dez. 2006.

LEGATTI et al. Acute kidney injury in cats and dogs: A proportional meta-analysis of case series studies. **Plos One**, v. 11, n. 1, p. 01 – 18, 2018.

LITTLE, S.E. Manejo do gato idoso. In: LITTLE, S. E. **O Gato Medicina Interna**. 1. ed. Rio de Janeiro: Guanabara Koogan, v.1, cap.37, p.1660-1662. 2015.

NELSON, R.W.; COUTO, G.C. Small Animal Internal Medicine, St. Louis: Elsevier Saunders, p. 645-659, 2009.

JERICÓ, M. M., KOGIKA, M. M., ANDRADE, J. P. N. Doença renal crônica. In: **Tratado de medicina interna de cães e gatos**. 1 ed. Rio de Janeiro: Roca, 2015.

HARARI, JOSEPH, LANGELOH ALGUSTO; BRAGA J.R.M. - **cirurgia de pequenos animais**/ porto alegre: editora artes médicas sul ltda., pag196-211, 1999.

PALM, C. A.; WESTROPP, J. L. Cats and calcium oxalate. Strategies for managing lower and upper tract stone disease. **Journal of Feline Medicine and Surgery**, v.13, n.9, p.651-660, set. 2011.

PLANTINGA, E. A.; BOSCH, G.; HENDRIKS, W. H. Estimation of the dietary nutrient profile of free-roaming feral cats: possible implications for nutrition of domestic cats. **The British journal of nutrition**, v.1, p.35-48, oct. 2011.

POLZIN D.J.; OSBORNE C. A.; ROSS S. Chronic Kidney Disease. In: ETTINGER, SJ, FELDMAN EC, eds, Textbook of Veterinary Internal Medicine. 6th edition. St Louis: Elsevier Saunders, p. 1756-85 p, 2005.

POLZIN, D. J. Chronic kidney disease in small animals. **Veterinary Clinics Small Animal Practice**, Philadelphia, v. 41, p. 15-30, 2011.

RAMOS, Ana Letícia Puretz. Insuficiência Renal Crônica (IRC). **Faculdade de Ciências Biológicas e da Saúde Curso de Medicina Veterinária**. Tese de Doutorado. Universidade Tuiuti do Paraná, 2006.

SLATTER, Manual de cirurgia de pequenos animais. Manole, 3ª ed. vol 1 e 2, p. 1594-1618, 2007.

REYNOLDS, B. S. et al. Effects of dietary salt intake on renal function: A 2-Year study in healthy aged cats. **Journal of Veterinary Internal Medicine**, v. 27, n. 3, p. 507– 515, maio 2013.

WAKELING, J. et al. Diagnosis of hyperthyroidism in cats with mild chronic kidney disease. **Journal of Small Animal Practice**, v. 49, n. 6, p. 287–294, jun. 2008.