



UNIVERSIDADE FEDERAL DO TOCANTINS
CAMPUS UNIVERSITÁRIO DE ARAGUAÍNA
ESCOLA DE MEDICINA VETERINÁRIA E ZOOTECNIA



JERÔNIMO ÁDSON PEREIRA SILVA

RELATÓRIO DE ESTÁGIO CURRICULAR SUPERVISIONADO
Ultrassonografia na Reprodução Bovina

ARAGUAÍNA/TO
2016

JERÔNIMO ÁDSON PEREIRA SILVA

**RELATÓRIO DE ESTÁGIO CURRICULAR SUPERVISIONADO
Ultrassonografia na Reprodução Bovina**

Relatório apresentado à Escola de Medicina Veterinária e Zootecnia da Universidade Federal do Tocantins, como requisito parcial para obtenção do título de Médico Veterinário.

Orientador: Prof^o Dr^o Jorge Luís Ferreira

ARAGUAÍNA/TO
2016

JERÔNIMO ÁDSON PEREIRA SILVA

**RELATÓRIO DE ESTÁGIO CURRICULAR SUPERVISIONADO
Ultrassonografia na Reprodução Bovina**

Relatório apresentado à Escola de Medicina Veterinária e Zootecnia da UFT, como requisito parcial para obtenção do grau de Médico Veterinário.

Orientador: Prof. Drº Jorge Luís Ferreira

Aprovado em:

BANCA EXAMINADORA

Prof. Drº. Jorge Luís Ferreira (Orientador)

Médico Veterinário: Henrique Ferreira Marques Lopes

Médico Veterinário: Max Mariano Guimarães Pereira

Dedico

Aos meus pais, Marlion Pereira e Eliene Machado que sempre me apoiaram. A minha esposa Losângela Cruz e meu Filho Arthur César que acompanharam de perto minha jornada e a todos os familiares e amigos que muito me ajudaram a superar os momentos de dificuldades.

AGRADECIMENTOS

Primeiramente agradeço a **Deus**, que a mim atribuiu alma e missões pelas quais já sabia que eu iria batalhar e vencer, agradecer é pouco.

Em especial, meus pais, **Marlion Pereira Silva** e **Eliene Machado da Silva** pela determinação e luta na minha formação.

Minha saudosa **Tia e Professora Sebastiana** que sendo eu ainda pequeno dedicou-se sem medir esforços a ensinar os primeiros passos na vida de estudante.

Meu irmão **Cássio Pereira Silva** que mesmo longe ofereceu apoio e confiança para o termino de mais uma etapa.

Minha esposa **Losângela Cruz Santos** que sempre me apoiou e esteve presente nos inúmeros momentos difíceis.

Agradeço a meu filho **Arthur César Santos Silva** pelo amadurecimento enorme que me trouxe e muita felicidade.

A meus amigos que se tornaram verdadeiros parceiros de trabalho onde juntos conseguimos vencer muitos obstáculos.

Agradeço à **ADAPEC-TO** que muito contribuiu para meu crescimento profissional e ainda oferecendo a oportunidade de continuar a graduação e conseguir realizar um grande objetivo.

Agradeço aos Médicos Veterinários que me acompanharam durante o estágio **Danilo Pincinato, Lucas Peres e Guilherme Santana** exemplo de profissionais, por suas orientações, oportunidades e confiança no meu trabalho.

Professor Orientador, **Drº Jorge Luís Ferreira**, pelos ensinamentos em sala e pelo exemplo profissional que tem mostrado.

Aos **Professores**, pela dedicação e esforço para/ transmitir conhecimento.

A toda equipe da empresa CLIVAR REPRODUÇÃO BOVINA (**Lucas Peres, Danilo Pincinato, Luciano Lacerda, Elizângela, Guilherme Santana e Marcos Fresneda**) por terem concedido a oportunidade única de estar presente na rotina de trabalho da empresa e ainda por ter me recebido muito bem nas suas residências. Enorme satisfação serei eternamente grato.

A **Universidade Federal do Tocantins** e seus **funcionários**.

É difícil agradecer todas as pessoas que de algum modo, nos momentos serenos e ou apreensivos, fizeram ou fazem parte da minha vida, por isso agradeço a todos de coração.

Obrigado!

RESUMO

O estágio curricular supervisionado foi realizado no período de 09/05/2016 à 30/07/2016, perfazendo um total de 400 (quatrocentos) horas, na empresa CLIVAR REPRODUÇÃO BOVINA sob supervisão dos médicos veterinários M.Sc Danilo Pincinato, M.Sc Lucas Peres e Guilherme Santana e orientação do Professor Drº Jorge Luís Ferreira. A empresa CLIVAR desenvolve trabalho voltado à reprodução de bovinos, com Assessoria Produtiva e Reprodutiva, uso de Biotecnologias como a Inseminação Artificial em Tempo Fixo (IATF), Diagnóstico de Gestação por Ultrassonografia, Aspiração Folicular e Transferência de Embriões (FIV), Exames Andrológicos e Ginecológicos, Exames de Brucelose e Tuberculose, atendendo fazendas na Região Central do estado do Tocantins. Durante o estágio em função da época do ano a principal atividade desenvolvida foi Diagnóstico Gestacional por Ultrassonografia, além disso, realizamos Vermifugação, Vacinação, Coleta de Sangue, Exames de Brucelose e Tuberculose, Exames Andrológicos e ainda orientação aos clientes produtores identificando os gargalos na reprodução de bovinos e assim criando estratégias para superá-los e obter melhores índices reprodutivos na fazenda.

Palavras-Chaves: Bovinos, Diagnóstico de Gestação, Exames, Inseminação Artificial, Ultrassonografia.

ABSTRACT

The curricular supervised training was conducted on 05.09.2016 to 07.30.2016 period, a total of 400 (four) hours, the company CLIVAR BOVINE REPRODUCTION under supervision of veterinarians M.Sc Danilo Pincinato, M.Sc Lucas Perez and Guilherme Santana and guidance of professor Dr^o Jorge Luis Ferreira. The company CLIVAR develops work aimed at breeding cattle with Production Assistance and Reproductive use of biotechnologies such as Artificial Insemination in Fixed Time (TAI), Gestation of Diagnostic Ultrasound, Follicular Aspiration and Embryo Transfer (IVF), andrological examinations and gynecologic, Brucellosis and Tuberculosis tests, serving farms in the state of Tocantins in the Central Region. During the stage depending on the time of year the main activity performed it was Diagnosis Gestational by ultrasound, in addition, carry out worming, vaccination, blood collection, Brucellosis tests and Tuberculosis, andrological examinations and further guidance to producers clients identifying bottlenecks in reproduction cattle and creating strategies to overcome them and get better reproductive rates on the farm.

Key Words: Cattle, pregnancy diagnosis, tests, Artificial Insemination, ultrasound.

LISTAS DE ABREVIATURAS E SÍMBOLOS

CL	- Corpo lúteo
IATF	- Inseminação Artificial em Tempo Fixo
FIV	- Fertilização In Vitro
MHz	- Mega Hertz
US	- Ultrassonografia
M. Sc	- Mestre
Drº	- Doutor
PGF2α	- Prostaglandina F2 α
GnRH	- Hormônio Liberador de Gonadotrofinas

LISTA DE FIGURAS

Figura 1. Sede e Escritório da Empresa CLIVAR Reprodução Bovina LTDA, Vista Frontal.....	13
Figura 2. Modelo de Ultrassom utilizado durante o estágio. Mindray DP 2200.....	16
Figura 3. Imagem ultrassonográfica de útero gravídico representando placentomas áreas ecogênicas e a imagem negra não ecogênica representa líquido amniótico.....	17
Figura 4. Mostra a posição do transdutor linear e o eixe de ultrassom sendo projetado sobre o trato reprodutivo da fêmea bovina para formar a imagem fetal.....	19
Figura 5. Ultrassonografia de um ovário inativo (probe de 7,5 MHz, profundidade de 2,5 cm). Identificação 1; Folículos menores que 4 mm (1) em volta do estroma ovariano; 2; estroma ovariano.....	20
Figura 6. Escaneando os ovários esquerdo e o direito (probe de 8 MHz) de uma vaca em que 1: Folículo; 2: Corpo lúteo; 3: Vaso sanguíneo.....	21
Figura 7. Imagem ultrassonográfica de ovários de receptora no dia da inovulação dos embriões à esquerda corpo lúteo cavitário a direita corpo lúteo compacto.....	21
Figura 8. Imagem Ultrassonográfica de um cisto ovariano de uma fêmea bovina.....	23
Figura 9. Ultrassonografia dos cornos uterinos em uma visualização transversal entre o 20º e o 25º dia pós-parto. É notável que a aparência deste útero assemelha-se ao de uma vaca no periestro. O diâmetro do corno uterino é de 3cm e a involução macroscópica parece estar completa. 1: Endométrio; 2: Miométrio; 3: Porção vascular do útero.....	24
Figura 10. Imagens ultrassonográficas de patologias uterinas: A- Endometrite, com fluido hipocogênico e paredes uterinas espessadas; B – Piometra, presença de fluido hiperecogênico, de caráter purulento, no interior do órgão.....	25
Figura 11. Diagnóstico gestacional em bovinos por palpação retal.....	27
Figura 12. Imagem ultrassonográfica de um embrião bovino (A); Indicado pela seta orbita ocular de feto bovino (B); Indicados pela seta membros pélvicos de feto bovino (C).....	29
Figura 13. Imagens ultrassonográficas para sexagem fetal de gestação bovina: A- Feto fêmea com vista ventral, primeiras vértebras coccigenas (seta azul) e o tubérculo genital (seta vermelha); B- Feto macho com vista ventral, cordão umbilical (seta azul) e o tubérculo genital (seta vermelha).....	31
Figura 14. Imagem ultrassonográfica de um útero bovino, que ocorreu morte embrionária, com desaparecimento do embrião e alterações na ecotextura da vesícula embrionária.....	33
Figura 15. Imagem ultrassonográfica do útero bovino preenchido de conteúdo hiperecogênico na luz do útero, característico de conteúdo purulento, resultante de infecção.....	34

LISTA DE TABELAS

Tabela 1. Descrição das atividades desenvolvidas durante o Estágio.....	14
Tabela 2. Acurácia da detecção visual de estros em relação ao número de observações por dia.....	26
Tabela 3. Diagnóstico de gestação e estimativa do período gestacional em bovinos.....	28
Tabela 4. Identificação e características observadas pela ultrassonografia das estruturas fetais ao longo da gestação em bovinos (em anexo).....	38

SUMÁRIO

1- INTRODUÇÃO.....	12
2- DESCRIÇÃO DO LOCAL DO ESTÁGIO.....	13
3- ATIVIDADES DESENVOLVIDAS.....	13
4- ULTRASSOGRAFIA NA REPRODUÇÃO BOVINA.....	14
5- PRINCÍPIOS BÁSICOS DA ULTRASSONOGRAFIA.....	16
6- APLICAÇÕES DA ULTRASSONOGRAFIA NA REPRODUÇÃO BOVINA.....	19
6.1- No monitoramento ovariano.....	19
6.2- No monitoramento uterino.....	23
6.2.1 Estado Fisiológico.....	23
6.2.2 Estado Patológico.....	25
6.3- No diagnóstico de gestação e desenvolvimento fetal.....	26
6.4- Na sexagem fetal.....	30
6.5- Perdas embrionárias e Aborto.....	32
7- CONSIDERAÇÕES FINAIS.....	36
8- REFERÊNCIAS BIBLIOGRÁFICAS.....	37
9- ANEXOS.....	38

1- INTRODUÇÃO

Com aproximadamente 209 milhões de bovinos, segundo o Instituto Brasileiro de Geografia e Estatística (IBGE), o Brasil tem o maior rebanho comercial do mundo. Cerca de 80% do rebanho é composto por animais de raças zebuínas (*Bos indicus*), que são animais de comprovada rusticidade e adaptação ao ambiente Brasileiro. Dentre estas raças, podemos destacar o Nelore, com 90% desta parcela (ABIEC, 2013).

Uma ferramenta cada vez mais utilizada pelos criadores brasileiros, e que vem gerando ótimos resultados é o cruzamento entre raças, ou cruzamento industrial, entre animais zebuínos e europeus, com o objetivo de se usufruir do ganho de heterose, que é o ganho genético decorrente de combinação de características extremas entre as raças, além da complementaridade das características.

Segundo o boletim técnico do Conselho Federal De Medicina Veterinária, o CFMV, na área da reprodução assistida, após trinta anos do início das pesquisas, o Brasil pode comemorar não só o sucesso no desenvolvimento e domínio das técnicas usadas na reprodução animal, mas a conquista do espaço definitivo desse mercado.

O Brasil é hoje, referência na produção de genética em laboratório. A tecnologia da fecundação in vitro (FIV) vem melhorando seus índices e conta com técnicas para atender às necessidades do pecuarista moderno. A escolha cada vez mais acertada entre macho e fêmea, por meio da sexagem de sêmen, incentiva empresas a se modernizar constantemente, para atender às exigências dos criadores (INTERURAL, 2012). No quesito de tecnologia nos últimos cinco anos, a produção nacional saltou de 60.000 para aproximadamente 200.000 embriões transferidos/ano, sendo que mais de 90% foram produzidos em laboratório (ALVIN, 2012).

Este trabalho tem por objetivo relatar as atividades desenvolvidas durante o estágio dando ênfase ao uso da Ultrassonografia na reprodução bovina explicando como essa ferramenta tem sido utilizada para melhoria dos índices produtivos e reprodutivos na atividade pecuária, detalhando seu papel no diagnóstico precoce da gestação, identificação de patologias e alterações reprodutivas nas fêmeas bovinas e na sexagem fetal.

2- DESCRIÇÃO DO LOCAL DO ESTÁGIO

A CLIVAR REPRODUÇÃO BOVINA LTDA, com sede na cidade de Paraíso do Tocantins atua a 09 (nove) anos no mercado atendendo fazendas principalmente na Região Central do Estado do Tocantins, e desenvolve um trabalho voltado à reprodução de bovinos, com Assessoria Produtiva e Reprodutiva, auxiliando os pecuaristas na escolha dos reprodutores, seleção de fêmeas para reprodução, avaliação da fertilidade em novilhas, sincronização do estro em fêmeas bovinas e na geração de dados para melhoria dos índices produtivos da propriedade. Para isso faz uso de Biotecnologias como a Inseminação Artificial em Tempo Fixo (IATF), Diagnóstico de Gestação por Ultrassonografia, Aspiração Folicular e Transferência de Embriões (FIV), Exames Andrológicos e Ginecológicos, Exames de Brucelose e Tuberculose. Com todo esse suporte aos clientes ano após ano a Empresa tem conseguido o aumento dos índices zootécnicos das propriedades atendidas e os produtores vêm obtendo melhor retorno econômico dentro da atividade pecuária.



Figura 1. Sede e Escritório da Empresa CLIVAR Reprodução Bovina LTDA, Vista Frontal. Fonte: Clivar, 2015.

3- ATIVIDADES DESENVOLVIDAS

O estágio foi realizado no período de 09/05/2016 à 30/07/2016, perfazendo um total de 400 horas, sob supervisão dos médicos veterinários M.Sc Danilo Pincinato, M.Sc Lucas Peres e Guilherme Santana e orientação do Professor Drº Jorge Luís Ferreira.

A rotina do presente estágio foi norteada pelo cronograma de atividades agendadas pela empresa, geralmente com início às 08h00min e término às 18h00min, com exceções ocorridas pela distância até a propriedade atendida.

As atividades foram desenvolvidas com acompanhamento dos médicos veterinários, auxiliando e realizando as atividades que surgiam na rotina diária na empresa, e as que eram agendadas anteriormente como descritas na Tabela 1. Além de preparar e organizar o material que seria utilizado na prática do dia seguinte.

Tabela 1. Descrição das atividades desenvolvidas durante o Estágio.

Atividades	Quantidade
Diagnóstico de Gestação por Ultrassonografia	9000 fêmeas
Avaliação da fertilidade de novilhas	1000 novilhas
Exames andrológicos	40 Touros
Sincronização do estro em fêmeas bovinas	800 fêmeas
Seleção de fêmeas para reprodução	1200 fêmeas
IATF	600 fêmeas

O estágio curricular supervisionado foi realizado em 15 fazendas, todas localizadas na Região Central do Estado do Tocantins nos municípios de Miranorte, Barrolândia, Paraíso do Tocantins, Pium, Pugmil, Monte Santo do Tocantins, Cristalândia, Silvanópolis, Porto Nacional e Divinópolis do Tocantins.

A Ultrassonografia foi utilizada para realização da maior parte das atividades desenvolvidas durante o estágio, uma ferramenta que têm contribuindo fortemente para o melhoramento genético do rebanho e melhoria dos índices reprodutivos das propriedades que utilizam dessa tecnologia.

4- ULTRASSOGRAFIA NA REPRODUÇÃO BOVINA

Em tempos de aumento de custos e reduzida lucratividade na pecuária de corte, a busca por opções para a reversão deste quadro e para promoção da rentabilidade é essencial. Temos observado uma procura aumentada pela técnica de ultrassonografia por produtores e técnicos, mas até que ponto é vantajoso a utilização dessa técnica? No campo científico são inegáveis as vantagens trazidas pela utilização da ultrassonografia. Sua aplicação em bovinos e equinos a partir da

década de 80 foi um passo importante para o estudo e a compreensão dos eventos que ocorrem durante o ciclo estral e a gestação, a ponto de ser considerado por muitos pesquisadores um dos avanços mais importantes da biologia reprodutiva.

A identificação de vacas não prenhes mais precocemente melhora a eficiência reprodutiva do rebanho e a taxa de prenhez, porque diminui o intervalo entre os serviços (FRICKE, 2002). Durante o estágio com uso da ultrassonografia era possível o diagnóstico precoce de gestação. Visto que as propriedades fazem o uso da estação de monta e/ ou programas de IATF torna interessante saber precocemente se a fêmea encontra-se gestante, uma vez que em caso negativo a mesma pode ser resincronizada ou descartada logo após a estação. O diagnóstico precoce de gestação pode ser ainda uma ferramenta valiosa no sentido de descartar animais precocemente aproveitando melhor valor pago pela arroba e ainda considerando o custo do exame R\$ 1,50 por animal a liberação da pastagem com um mês de antecedência representa um ganho econômico interessante para o pecuarista.

Após a ocorrência de morte embrionária continua-se observando por algum tempo, características de gestação, como balotamento e líquidos fetais no útero, de modo que não é possível efetuar um diagnóstico imediato pela palpação retal. Com o uso da ultrassonografia além de outros eventos verifica-se ausência de batimentos cardíacos, confirmando mais rapidamente a morte do feto.

Com o uso da ultrassonografia podemos ainda diagnosticar cistos foliculares ou luteínicos com uma precisão bem maior do que a registrada pela palpação retal. Além disso, a presença de conteúdo no útero pode ser indicativo de endometrites, e seu diagnóstico pode possibilitar uma intervenção mais precoce, com a retomada mais rápida da atividade reprodutiva do animal.

Quando ao manejo de doadoras e receptoras de embriões: a resposta superovulatória parece ser mais intensa quando há apenas folículos pequenos no ovário, e essa condição pode ser detectada pela ultrassonografia. Além disso, pode-se verificar o número de folículos pré-ovulatórios no momento da inseminação e o número de corpos lúteos após a colheita dos embriões. Outra aplicação da ultrassonografia é na aspiração folicular de ovócitos para a fertilização in vitro (FIV), possibilitando a avaliação do número de folículos disponíveis no ovário. No caso das receptoras a ultrassonografia possibilita uma melhor detecção do corpo lúteo no

ovário principalmente nos casos de corpos lúteos mais internos, mais difíceis de serem detectados por meio da palpação retal.

Falando de animais de alto padrão, sobretudo quando lançamos mão da transferência de embriões, pode ser de grande utilidade efetuar-se a sexagem precoce do feto, para venda direcionada dos produtos. Por volta dos 55 dias de gestação já é possível efetuar a visualização dos tubérculos genital masculino ou feminino, definindo o sexo do feto.

Assim a ultrassonografia reprodutiva torna-se uma ferramenta imprescindível para o produtor rural no sentido de maximizar sua produção, acelerando ou antecipando os eventos relacionados com a fase produtiva do rebanho. Esse trabalho irá apresentar as principais aplicações da ultrassonografia na reprodução bovina, suas indicações e melhores formas de uso, citados na literatura científica. Uma vez que o tema abordado é de grande relevância na atualidade, objetiva-se ainda maior difusão na rotina da medicina veterinária.

5- PRINCÍPIOS BÁSICOS DA ULTRASSONOGRAFIA

O som é um movimento vibratório de um corpo sonoro que se propaga pelo ar (340m/s), nos líquidos (1425m/s) e nos sólidos (maior velocidade e mais variável), sofrendo reflexão (produção de ecos) quando encontra um obstáculo fixo. Já o ultrassom é definido como um som de alta frequência, usualmente de 5 a 7 milhões de ciclos por segundo (MHz), acima da média normal audível pelo homem (16 a 20000Hz) (RANTANEN e EWING, 1981).

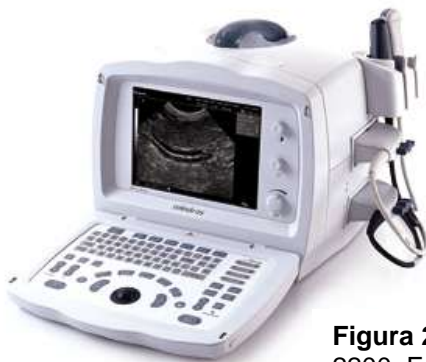

Figura 2. Modelo de Ultrassom utilizado durante o estágio. Mindray DP 2200. Fonte: <http://www.shopveterinario.com.br/produtos/ultrassom>

A ultrassonografia utiliza ondas sonoras de alta frequência para produzir imagem de tecidos e órgãos internos (PIERSON et al., 1988). As ondas sonoras de pressão, inaudíveis ao ouvido humano, são geradas pela vibração de cristais com

propriedades piezoelétricas, presentes no transdutor do aparelho, quando submetidas a correntes elétricas alternadas (RIBADU & NAKAO, 1999).

Quando aplicado em superfícies corpóreas, o som encontra tecidos de diferentes composições e uma parte das ondas sonoras é refletida de volta ao transdutor. A densidade e a organização de um tecido determina que proporção da onda ultrassonográfica será refletida. O eco que retorna é convertido em impulsos elétricos capazes de formar uma imagem no monitor do aparelho (PIERSON et al., 1988).

Assim, as características dos tecidos determinam qual será a proporção do som que será refletida (PIERSON et al., 1988). Líquidos, por exemplo, refletem pouco o som e formam imagens negras, tecnicamente chamadas de não-ecogênicas ou anecóicas. Da mesma forma, tecidos densos refletem grande fração do som emitido, formando imagens claras ou também denominadas de ecogênicas ou ecóicas (RIBADU & NAKAO, 1999).

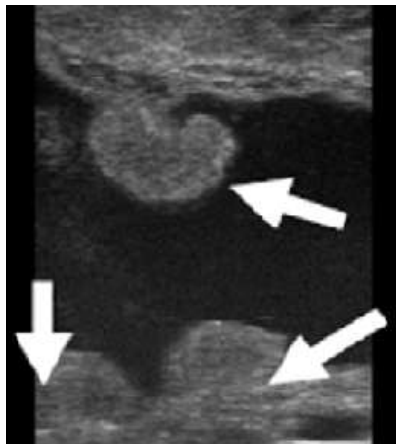


Figura 3. Imagem ultrassonográfica de útero gravídico. Áreas ecogênicas – placentomas e a imagem negra não-ecogênica- líquido amniótico. Fonte: Arquivo pessoal.

O equipamento utilizado na medicina veterinária consiste de duas partes básicas interligadas por um cabo de fibras ópticas, o corpo principal, composto de um computador e um monitor, responsáveis pela origem da energia, recebimento, amplificação e conversão dos sinais, culminando com a exposição visual (sonograma) das ondas sonoras captadas pelo transdutor, que por sua vez produz as ondas sonoras e capta sua reflexão da superfície tissular, por meio de cristais piezelétricos que transformam corrente elétrica em ondas sonoras e vice-versa (MOURA e MERKT, 1996).

A frequência de onda sonora produzida depende do estímulo dos cristais e de suas características específicas. Paralelamente, a frequência se comporta nos transdutores de maneira similar as objetivas nos microscópios, ou seja, quanto menor a frequência, maior será a área de exame e menor a resolução da imagem; ao contrário, com altas frequências só poderão ser visualizadas pequenas áreas, mas com melhor detalhamento das estruturas observadas. Diz-se, então, que a penetração, ou seja, a capacidade de atingir determinadas estruturas é inversamente proporcional a frequência utilizada; já a resolução, que é a capacidade de discriminar espacialmente duas estruturas, aumenta proporcionalmente com a frequência (DYSON, 1991). Na veterinária, as frequências mais utilizadas são de 3½, 5 ou 7½MHz.

Desta forma, a resolução das imagens geradas por equipamentos de 3,5MHz, apesar de apresentarem imagens em torno de 12 a 15cm de profundidade só permitem a visualização de estruturas de 6 a 8mm e, portanto, a qualidade das imagens geradas é inadequada para a visualização de estruturas menores que 6mm, servindo para as avaliações de gestações mais tardias. Já o equipamento de 5MHz é suficiente para a identificação de estruturas de 3 a 5mm a uma profundidade de 8 a 10cm, tornando-se ideais para os exames rotineiros do trato genital dos grandes animais e em gestações iniciais. No entanto, para aumentar a qualidade das imagens podem ser utilizados transdutores de 7,5MHz, com a profundidade ficando restrita à apenas 4 a 5cm, mas de ótimo uso para a avaliação de estruturas próximas ao transdutor (MOURA and MERKT, 1996).

Com relação aos transdutores, existem três tipos são eles: Transdutor linear, transdutor setorial mecânico e o transdutor setorial convexo. O transdutor linear possui os cristais dispostos linear e paralelamente, gerando uma imagem de corte transversal e longitudinal em forma retangular de alta definição, sendo o mais indicado para o exame do trato reprodutivo da fêmea bovina, devido à proximidade do transdutor no interior do reto às estruturas reprodutivas de interesse.

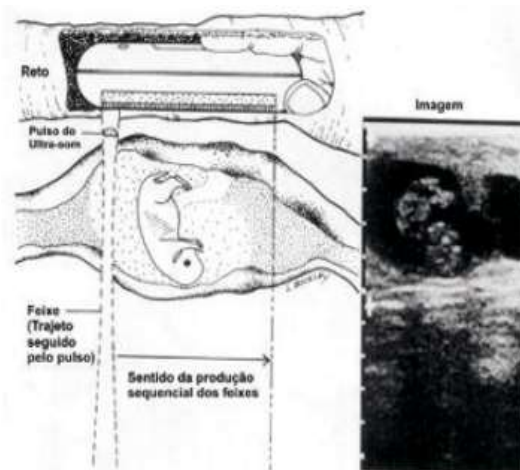


Figura 4. Mostra a posição do transdutor linear e o feixe de ultrassom sendo projetado sobre o trato reprodutivo da fêmea bovina para formar a imagem fetal. Fonte: PIERSON et al. (1988).

Durante o estágio foi comprovado a importância do conhecimento anatômico do trato reprodutivo da fêmea bovina, pois, em diversos casos era necessária a realização da palpação transretal dos órgãos reprodutivos internos, com a finalidade de localização e orientação espacial inicial, bem como a remoção das fezes presentes no reto para evitar interferências na propagação das ondas sonoras. Para continuação do exame o transdutor é introduzido no reto e movimentado de um lado a outro, sobre a genitália interna (ovários, cornos e corpo uterino), produzindo imagens longitudinais do útero, ou girando 90° de modo a mudar o plano de longitudinal para transversal em relação ao eixo do corpo, obtendo, assim, seções transversais do útero (KÄHN, 1994).

6 - APLICAÇÕES DA ULTRASSONOGRAFIA NA REPRODUÇÃO BOVINA

6.1- No monitoramento ovariano

A ultrassonografia é um método seguro para o monitoramento ovariano. Com o uso desse método de diagnóstico é possível identificar e mensurar folículos e corpo lúteo (CL); acompanhar a dinâmica folicular e patologias ovarianas (FRICKE, 2002).

GRIFFIN & GINTHER (1992) relatam que somente após a utilização da ultrassonografia na espécie bovina foi possível o estudo mais detalhado da dinâmica folicular. Os folículos são facilmente identificados no monitor, e aparecem em preto devido a hipocogenicidade do fluido folicular, que absorve a maior parte das ondas

ultrassonográficas. Durante a avaliação, é importante distingui-lo de um vaso sanguíneo, que em um corte transversal é visualizado como um segmento esférico, semelhante à imagem de um folículo (DESCOTÉAUX et al, 2010). Alguns folículos podem apresentar-se em formato elíptico (mais achatados), sendo este fato atribuído a compressão entre folículos adjacentes ou corpo lúteo ou ainda o próprio estroma ovariano (GRIFFIN & GINTHER, 1992). Até folículos pequenos, de 2 a 3 mm de diâmetro, podem ser visualizados, quantificados e sequencialmente monitorados (PIERSON & GINTHER, 1988).

A ovulação é facilmente percebida, pois, verifica-se o desaparecimento do folículo ovulatório que estava presente no exame anterior e a formação do corpo hemorrágico (PIERSON & GINTHER, 1988; RIBADU & NAKAO, 1999).

Durante as práticas realizadas no estágio a ovulação foi percebida pela presença da formação do corpo lúteo e identificamos ainda um aumento fisiológico na quantidade de muco uterino e maior relaxamento da musculatura do órgão.

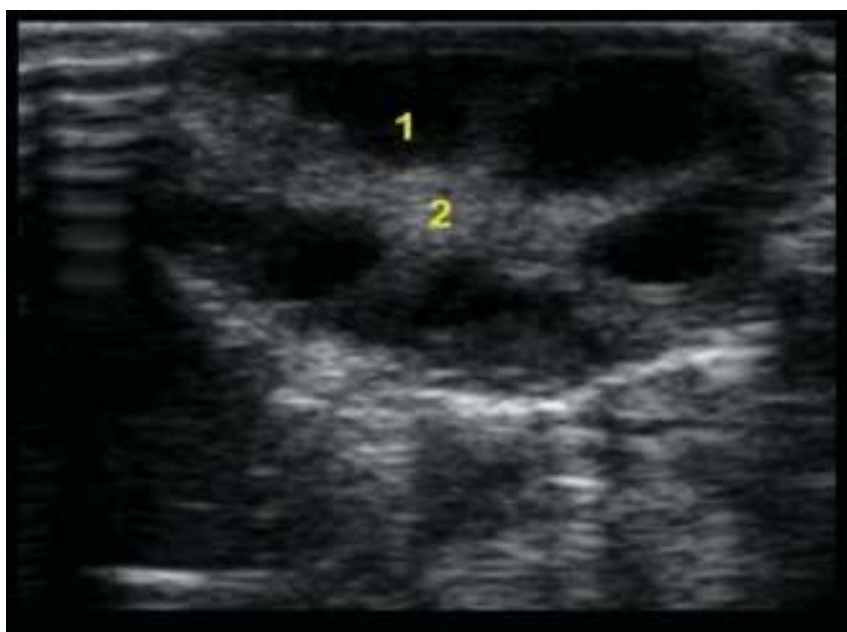


Figura 5. Ultrassonografia de um ovário inativo (probe de 7,5 MHz, profundidade de 2,5 cm). Identificação 1; Folículos menores que 4 mm (1) em volta do estroma ovariano; 2; estroma ovariano (DESCÔTEAUX, 2010).

Exames ultrassonográficos do trato reprodutivo são de grande importância para determinar se um animal está apto para reprodução, qual a fase do ciclo estral ou se apresenta alguma desordem do trato reprodutivo (GRIFFIN e GINTHER, 2002).

No estágio durante a avaliação da fertilidade de novilhas confirmou que a presença do corpo lúteo indica que o animal está clicando e a ovulação ocorreu pelo menos a dois dias. Este fato se confirma ao relatado por RIBADU & NAKAO (1999), que também descrevem que a identificação do corpo lúteo ocorre três dias depois da ovulação, o qual aparece como uma área ecogenicamente distinta do estroma ovariano. Muitos podem ser massas compactas ou possuírem cavidade contendo fluídos.

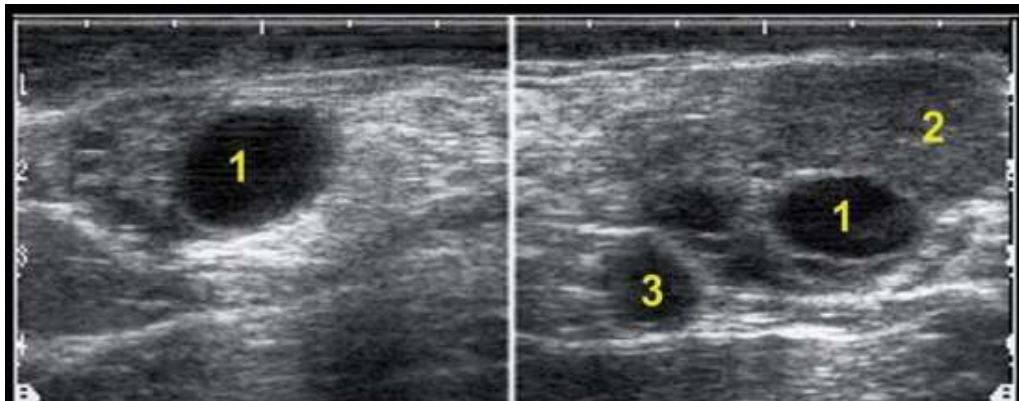


Figura 6. Escaneando os ovários esquerdo e o direito (probe de 8 MHz) de uma vaca em que 1: Folículo; 2: Corpo lúteo; 3: Vaso sanguíneo (DESCOTEAUX et al, 2010)

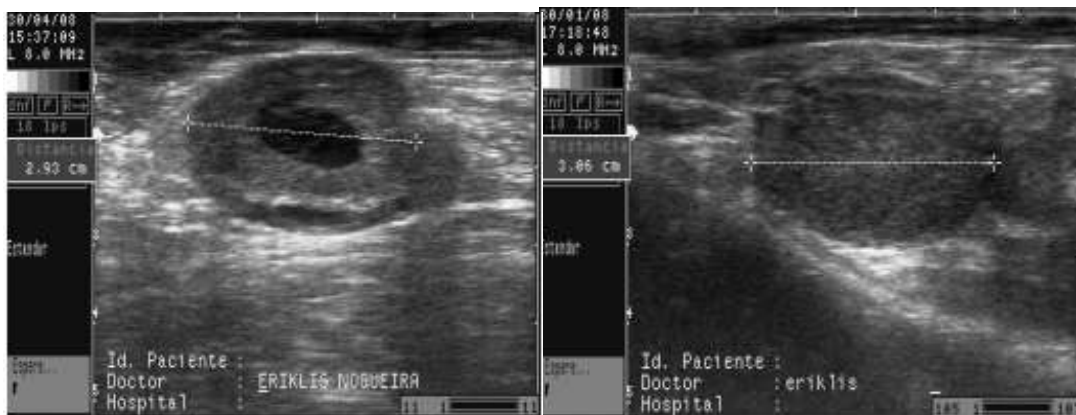


Figura 7. Imagem ultrassonográfica de ovários de receptora no dia da inovulação dos embriões à esquerda corpo lúteo cavitário a direita corpo lúteo compacto. Fonte: <http://www.abcz.org.br/abczUploads/Arquivos/46.pdf>.

No estágio observou-se na ultrassonografia grande número de corpos lúteos cavitários comprovando a afirmação de (FRICKE, 2002) que diz que uma cavidade central se forma em aproximadamente 70% dos corpos lúteos. As cavidades centrais não possuem efeito significativo sobre fertilidade, duração do ciclo ou concentração plasmática de progesterona. (FRICKE, 2002). O corpo lúteo é geralmente visível aproximadamente até a ovulação subsequente, às vezes até dois

ou três dias após a próxima ovulação. Daí em diante, o CL não pode ser distinguido do estroma ovariano (PIERSON & GINTHER, 1988).

Observa-se que um dos grandes benefícios do monitoramento ovariano é a detecção de animais não cíclicos, o que promove baixa eficiência reprodutiva em gado de corte. A acurácia na identificação de estruturas ovarianas e determinação da ciclicidade pelo uso da ultrassonografia facilitam a escolha dos protocolos de sincronização a serem utilizados nas matrizes (BEAL et al., 1992).

O cisto folicular é a alteração regressiva mais comum do ovário e pode ser causado por fatores estressantes que cursam com elevação da concentração sérica de cortisol. O diagnóstico do cisto ovariano se baseia associando os achados clínicos a sintomatologia: ninfomania, traduzida pela manifestação de ciclos curtos e irregulares e períodos de aceitação de monta de duração acima do normal e anestro (NASCIMENTO E SANTOS, 2003).

Normalmente, o diagnóstico de cistos ovarianos é realizado por palpação, pela presença de uma estrutura fluída, de maior tamanho no ovário (Figura 8) (FRICKE, 2002). Este mesmo autor relata que a diferenciação entre um cisto folicular e luteal se torna complicada somente pela palpação retal. A acurácia no diagnóstico com o uso da ultrassonografia é de 90% para cistos luteais e de 75% para cistos foliculares. A ultrassonografia é o método clínico mais acurado para o diagnóstico de cistos ovarianos em bovinos (BUENO et al, 2007).

Durante o estágio, a presença de cistos era facilmente visualizada pela ultrassonografia, entretanto não era feita a diferenciação entre cistos foliculares e luteínicos. Quando durante o exame do animal verificava-se a presença de cisto, os animais eram descartados ou indicava-se o tratamento hormonal a critério do proprietário e valor zootécnico do animal. Após tratamento, principalmente a base de GnRH e PGF2 α , os animais deveriam ser emprenhados, pois, a maioria dos animais tratados voltava a apresentar cisto novamente quando não emprenhados.

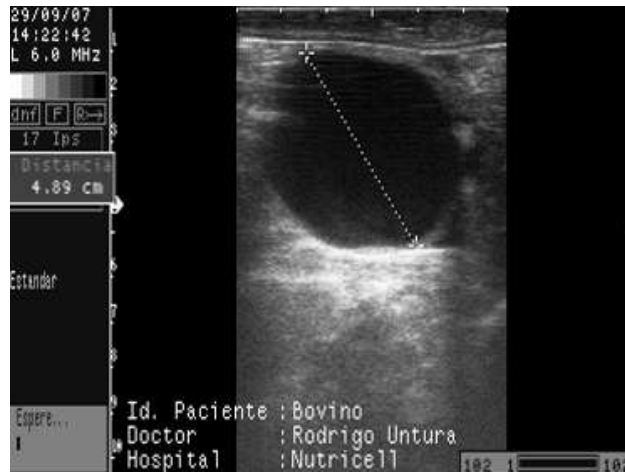

Figura 8. Imagem Ultrassonográfica de um cisto ovariano de uma fêmea bovina.
 Fonte: <https://veterinaria.jatai.ufg.br>

Nas vacas multíparas avaliadas observou-se que, grande parte dos animais encontrava-se em anestro, em especial aquelas com escore corporal muito baixo, não sendo observada atividade folicular à ultrassonografia.

6.2- No monitoramento uterino

6.2.1 Estado Fisiológico

A ultrassonografia também é utilizada na avaliação das mudanças morfológicas que ocorrem no útero. As imagens dos cornos uterinos mostram características do estágio do ciclo estral. As características visíveis pelo ultrassom envolvem a espessura do corpo do útero, evidências de aumento de vascularização, edema e acúmulo de fluídos intrauterino, intracervical e intravaginal (PIERSON & GINTHER, 1988).

Deve-se ajustar a posição do transdutor para obter uma boa imagem do corno uterino. Em geral, uma visão do corno é mais útil em seções sagitais, pois seções angulares são mais difíceis de interpretar. Seções transversais podem auxiliar no diagnóstico de algum conteúdo na luz. Um exame sistemático dos cornos uterinos é recomendado iniciando-se pela cérvix e progredindo distalmente ao longo de cada um dos cornos uterinos. A aparência ultrassonográfica do útero e das estruturas presente nos ovários auxilia a determinação do estágio do ciclo estral.

O período do estro caracteriza-se por expansões edematosas do endométrio. Nesta fase, a ecotextura varia entre áreas hiper e hipocogênicas. Já no diestro, a ecotextura é marcada por uma imagem mais homogênea (GRIFFIN & GINTHER, 1992).

Durante o estágio, identificou-se que no período de estro há um grande aumento de muco e edema no útero, facilmente visualizados na ultrassonografia.

O exame ultrassonográfico do útero puerperal permite o estudo de sua taxa de involução, se está seguindo de acordo ou há presença de alguma condição patológica (DESCOTÊAUX et al, 2010), desta forma mais rápida será a seleção das vacas que já estão aptas a serem sincronizadas e inseminadas. O acompanhamento da involução uterina através da ultrassonografia torna possível a avaliação do diâmetro das estruturas do trato reprodutivo, espessura da parede do útero, ecotextura e acúmulo de fluídos no lúmen uterino, sendo este fato relatado por RIBADU & NAKAO (1999).

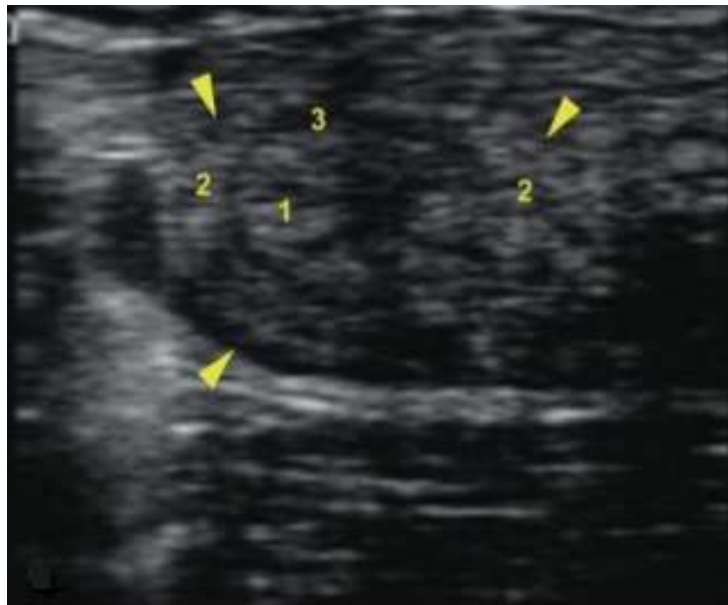

Figura 9. Ultrassonografia dos cornos uterinos em uma visualização transversal entre o 20º e o 25º dia pós parto. É notável que a aparência deste útero assemelha-se ao de uma vaca no periestro. O diâmetro do corno uterino é de 3cm e a involução macroscópica parece estar completa. 1: Endométrio; 2: Miométrio; 3: Porção vascular do útero. Fonte: DESCOTÊAUX et al, 2010.

6.2.2 Estado Patológico

A ultrassonografia pode auxiliar no diagnóstico de patologias uterinas incluindo: endometrite, piometra, maceração fetal e mumificação fetal.

De acordo com o tipo de patologia é visto um grau de ecotextura diferente no útero. No caso de infecções há aumento de volume uterino e presença de conteúdo piogênico, caracterizado por grânulos hiperecóticos na luz do útero.

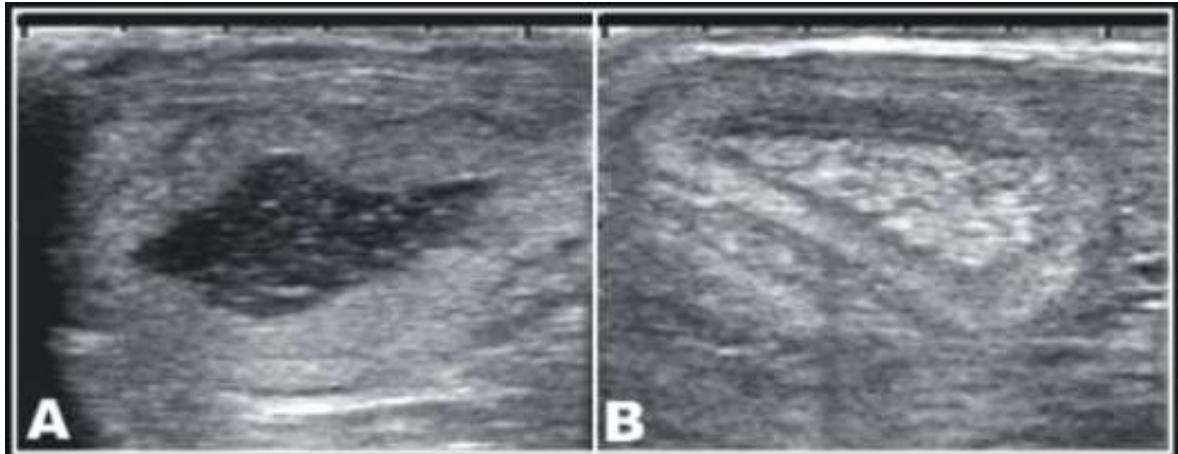


Figura 10. Imagens ultrassonográficas de patologias uterinas: A- Endometrite, com fluido hipocogênico e paredes uterinas espessadas; B – Piometra, presença de fluido hiperecogênico, de caráter purulento, no interior do órgão. Fonte: <http://drostproject.vetmed.ufl.edu/bovine/>

Segundo (RIBADU & NAKAO, 1999) na maceração fetal, os ossos do feto podem ser visualizados suspensos em um fluido anecóico e com a parede uterina espessada. Já nos casos de mumificação fetal, observa-se a estrutura do feto na completa ausência de fluídos anecóicos no interior do útero.

No estágio confirmou-se o que foi dito anteriormente por RIBADU & NAKAO. Em casos de maceração fetal observamos grânulos de tecidos hiperecóticos de vários tamanhos imersos em fluido anecóico no lúmen uterino. A parede do útero se apresentava extremamente espessada e edematosa caracterizada por vários graus de ecogenicidade. No estágio foi diagnosticado nenhum caso de mumificação fetal, mas, de acordo com o supervisor do estágio, as características dessa patologia são semelhantes às descritas por RIBADU & NAKAO (1999). A ultrassonografia também pode auxiliar no diagnóstico de hidrometra e mucometra em bovinos (RIBADU & NAKAO, 1999).

Vacas com endometrite ou piometra, o fluido endometrial pode ser incorretamente interpretado com fluídos de um feto e um diagnóstico incorreto de prenhez pode ocorrer (KASTELIC et al., 1988). Entretanto, se o técnico for bem

treinado dificilmente vai confundir uma endometrite com uma gestação. Na gestação podem ser visualizadas estruturas como vesícula embrionária, membrana amniótica e alantoideana.

6.3- Ultrassonografia no diagnóstico de gestação e desenvolvimento fetal

Não esquecendo e respeitando os vários métodos de diagnóstico de gestação utilizados em bovinos, temos: Não Retorno ao Cio; Palpação Retal; e Ultrassonografia. Visto que durante o estágio todos os diagnósticos foram confirmados com o uso do ultrassom, iremos falar com mais detalhes o uso deste método de diagnóstico.

Quanto ao método de não retorno ao cio, segundo Hafez e Hafez (2004), durante a gestação o concepto inibe a regressão do corpo lúteo (CL) e, com isso, impede o retorno ao cio. Assim, uma fêmea que não retorna ao cio após o serviço é pressuposta como prenhe. Rotineiramente, é o primeiro método constituído após o serviço, empregado pelos colaboradores de uma propriedade.

Como, em bovinos, o anestro e a possível ocorrência de cio durante a gestação podem se manifestar isso diminui a confiança desse método (HAFEZ E HAFEZ, 2004). Outro fator que traz insegurança ao método é o manejo, pois é necessário ter funcionários bem treinados e, se possível, cadastrar os animais, para que se tenha um maior controle sobre a data de cobertura e, conseqüentemente, o retorno ao cio dos animais (BALL e PETERS, 2006).

Tabela 2. Acurácia da detecção visual de estros em relação ao número de observações por dia.

Frequência de observação	Eficácia
Uma vez ao dia	60%
Duas vezes ao dia	80%
Três vezes ao dia	90%
Quatro vezes ao dia	95-100%

As características do ciclo estral em animais *Bos indicus* foram objeto de uma revisão recente (Bó et al., 2003). Os animais *Bos indicus* geralmente apresentam um temperamento muito particular que torna a detecção de estros uma tarefa muito difícil. Podem ocorrer cios “silenciosos” ou “perdidos”, num programa regular de detecção de estros (Galina e Arthur, 1990; Galina et al., 1996).

Em relação ao método de Palpação Retal é um método de diagnóstico aceito não só para vaca, como também para égua e búfala. Sendo que nesse procedimento, o útero é palpado diretamente através da parede retal para detectar o aumento uterino que ocorre durante a gestação, assim como o feto ou as membranas fetais. É uma técnica que pode ser realizada em estágios precoces de gestação (45 dias), é bastante preciso e o resultado é conhecido imediatamente (HAFEZ e HAFEZ, 2004). Segundo Neves, Oliveira e Maciel (2001), o diagnóstico de gestação por palpação retal é uma técnica segura, que não oferece risco para a integridade da vaca e tampouco para a viabilidade do feto, desde que realizada por um profissional qualificado.

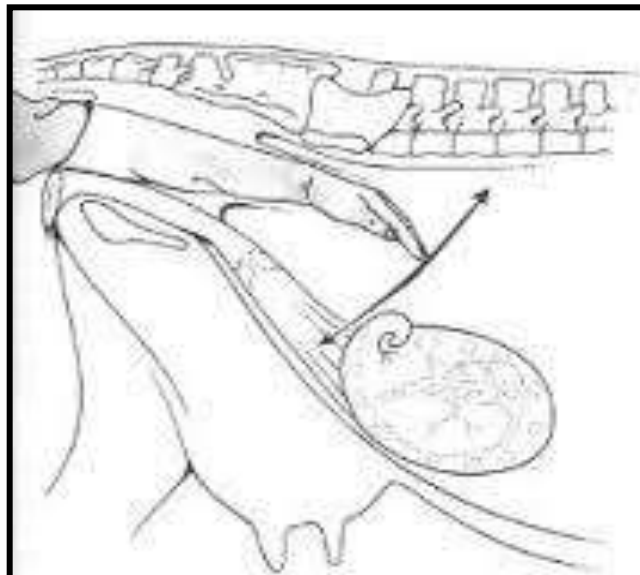


Figura 11. Diagnóstico gestacional em bovinos por palpação retal. Fonte: DIRKSEN et al, 1993.

O procedimento baseia-se no conhecimento anatômico do trato reprodutivo e evolução fisiológica da gestação através do tato, sendo que uma vaca só poderá ser considerada prenhe se pelo menos dois sinais forem observados e reconhecidos.

Segundo Dirksen et al. (1993), as principais alterações anatômicas, e conseqüentemente, suas fases gestacionais correspondentes estão descritas na tabela a seguir:

Tabela 3. Diagnóstico de gestação e estimativa do período gestacional em bovinos.

Fase	Período (meses)	Posição do útero	Tamanho do Feto (cm)	Características
Sem sinais evidentes	I	Pélvica	1	Sem sinais evidentes.
Pequena bolsa	I – II (31° ao 60° dia)	Pélvica	3 – 9	Assimetria dos cornos; vesícula amniótica; efeito de parede dupla; flutuação; corpo lúteo ipsilateral.
Grande bolsa	II – III (61° ao 90°)	Pélvica/ Abdominal	10 – 14	Assimetria pronunciada dos cornos; flutuação; efeito de parede dupla; feto possível de ser palpado.
Balão	III – IV (91° ao 120°)	Pélvica/ Abdominal	15 – 20	Grande balão; flutuação; placentômas; feto; frêmito arterial.
Descida	IV – VI (121° ao 180°)	Abdominal Ventral	–	Cérvix distendida; placentômas; difícil palpação do feto.
Final	VII – IX (181° ao 280°)	Abdominal ascendente	–	Palpação do feto; placentômas; frêmito arterial.

Fonte: DIRKSEN et al., 1993; NEVES et al., 2001.

O uso da Ultrassonografia no diagnóstico de gestação em bovinos começou a partir da década de 80, e tem sido um dos principais avanços tecnológicos no diagnóstico de gestação e no monitoramento reprodutivo de bovinos. Este método apresenta algumas vantagens quando comparamos à palpação retal, pois, não é um método invasivo, podendo diagnosticar a gestação precocemente sem colocar em risco a vida do feto. Permite ainda uma maior precisão e segurança para o diagnóstico, prognóstico e terapêutica, proporcionando, conseqüentemente, uma eficiência reprodutiva melhorada (NEVES, OLIVEIRA e MACIEL, 2001; BALL e PETERS, 2006).

O diagnóstico precoce de prenhez pode ser confirmado basicamente pelo alongamento da vesícula embrionária e pela presença do feto.

Segundo KÄHN (1994) a vesícula embrionária nos bovinos pode ser visualizada pela primeira vez aos 11,7 dias após a ovulação. No entanto, uma melhor acurácia só é vista a partir do 17º dia pós-ovulação, onde a vesícula embrionária pode ser visualizada no corno que a abriga, aparecendo como uma área

anecóica, estreita e comprida no “corte” longitudinal, e circular no transversal (2 a 4 mm diâmetro) (TOTEY, 1991).

Até o 16º dia de gestação, a vesícula embrionária apresenta um processo de alongação e não está ocupando completamente o corno uterino, o qual apresenta fluido livre, confundindo o operador. O diagnóstico preciso após o 17º dia de gestação é fornecido pela utilização de transdutor de alta frequência (7,5MHz), o qual apresenta um alto poder de resolução e melhora a qualidade da imagem (PETER, 1992).

BEAL et al. (1988) e KASTELIC et al. (1988) relataram que existem trabalhos reportando o diagnóstico por ultrassonografia a partir do 11º dia de prenhez. Entretanto, trabalhos mais recentes confirmam que a detecção do embrião é somente 100% confiável após o 24º dia de gestação (ROSILES et al., 2005).

O diagnóstico de prenhez com ultra-som geralmente não é acurado antes do 22º dia. Antes do 20º dia é difícil detectar conteúdo característico de gestação no interior do útero. O próprio embrião dificilmente pode ser detectado antes do 25º dia. Entre o 20º e 25º dia, o embrião está em íntima aposição ao endométrio e encontra-se circundado por uma pequena área circular de fluido (KASTELIC et al., 1988).

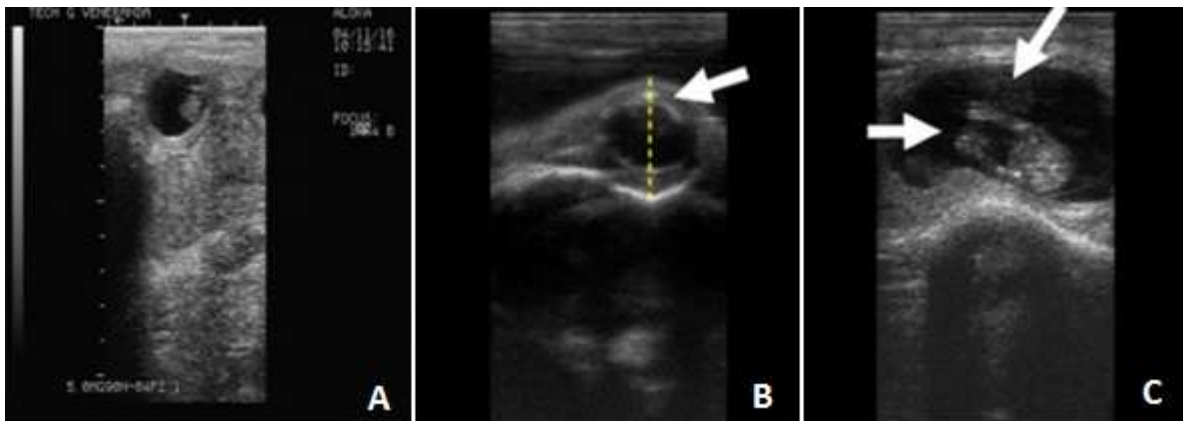


Figura 12. Imagem ultrassonográfica de um embrião bovino (A); Indicado pela seta orbita ocular de feto bovino (B); Indicados pela seta membros pélvicos de feto bovino (C). Fonte: Danilo Pincinato.

Os diagnósticos realizados durante o estagio eram feitos a partir do 30º dia de gestação garantindo 100% de acurácia nos resultados, pois, acima de 30 dias de gestação é possível a clara visualização do feto, que nesta fase se encontra mais distante (solto) do endométrio. Com aparelhos de boa resolução era fácil verificar a viabilidade do feto nessa fase, pois, há presença de batimentos cardíacos. Após o 25º dia, a detecção do fluido cório-alantóico é fortemente sugestiva de prenhez

(KASTELIC et al., 1988), por isso em alguns animais constatamos uma possível prenhez com idade inferior a 30 dias de gestação, porém, para garantir a precisão nos resultados de diagnósticos o animal suspeito era identificado e confirmado diagnóstico apenas na próxima data de toque, período que certamente já seria possível confirmar o diagnóstico com clara visualização do feto.

No estágio a visualização das porções e órgãos fetais pela ultrassonografia foi ocorrendo com o avançar da gestação, permitindo a avaliação de suas características semelhantes às citadas por WOLF e GABALDI (2002) conforme a tabela 4 (Em anexo).

6.4- Ultrassonografia na sexagem fetal

O uso da ultrassonografia para a sexagem fetal é muito útil para os criadores de animais de elite, pois, usam essa ferramenta para saber em apenas 60 dias de gestação, o sexo do bezerro resultante de uma transferência de embrião de uma vaca de alto valor genético, não precisando esperar até o nascimento para confirmá-lo. Assim esses criadores podem incluir esta abordagem nas decisões do manejo dos animais (DESCOTÉAUX et al, 2010). Por isso a sexagem fetal, pela ultrassonografia, surge como uma nova perspectiva para o planejamento do rebanho, agregando valor ao produto final, pois, permite maior concentração de machos nos rebanhos produtores de carne ou de fêmeas nos de leite (WOLF e GABALDI, 2002).

Durante o período de estágio, na rotina de diagnóstico foi feito algumas sexagens por volta dos 60 dias de gestação, porém a maioria das fazendas trabalha com gado comercial, assim não há interesse em determinar o sexo dos animais, pois é interessante o nascimento de machos e fêmeas. Nas fazendas atendidas o macho é comercializado logo após o desmame ou destinado a recria e engorda nas propriedades que fazem o ciclo completo. Já a fêmea nelore, as mais férteis, são destinadas a reposição garantindo a base genética do rebanho. Quanto ao cruzamento a bezerra F1 (Nelore x Aberdeen) é recriada e a maioria dos produtores deixa pelo menos uma cria desmamada na fazenda visto que são animais muito férteis. Após desmame do bezerro as fêmeas F1 seguem para abate, pois, são animais com peso adulto elevado, possuindo maior exigência nutricional.

O tubérculo genital é a estrutura que dará origem ao pênis e ao prepúcio nos machos, à vulva e ao clitóris nas fêmeas, apresentando-se à ultrassonografia como

uma estrutura bilobulada, com cada lobo alongado e ovóide, de poucos milímetros de tamanho e ecogenicidade intensa (CURRAN, 1992; KÄHN, 1994). Localiza-se inicialmente sobre a linha média, entre os membros posteriores e detectada a partir do 50º dia de gestação (CURRAN et al., 1986). Até esta idade não é possível detectar diferenças entre fetos macho ou fêmea. A partir do 55º dia de gestação, inicia-se a migração do tubérculo.

Na fêmea o tubérculo genital migra a uma pequena distância em sentido posterior, ventral à base da cauda, antes das primeiras vértebras coccigenas (seta azul) como pode ser observado na Figura 13A, dando origem à vulva e ao clitóris. No macho, o tubérculo genital (seta vermelha) migra uma distância maior em sentido anterior, até imediatamente posterior ao cordão umbilical (seta azul) como na Figura 13B, e origina o pênis e o prepúcio. Acurado diagnóstico do sexo fetal é possível aproximadamente entre 55 e 90 dias de gestação ou mais tarde, desde que se tenha acesso para visualizar as áreas corretas (CURRAN et al., 1986; SANTOS et al., 2007).

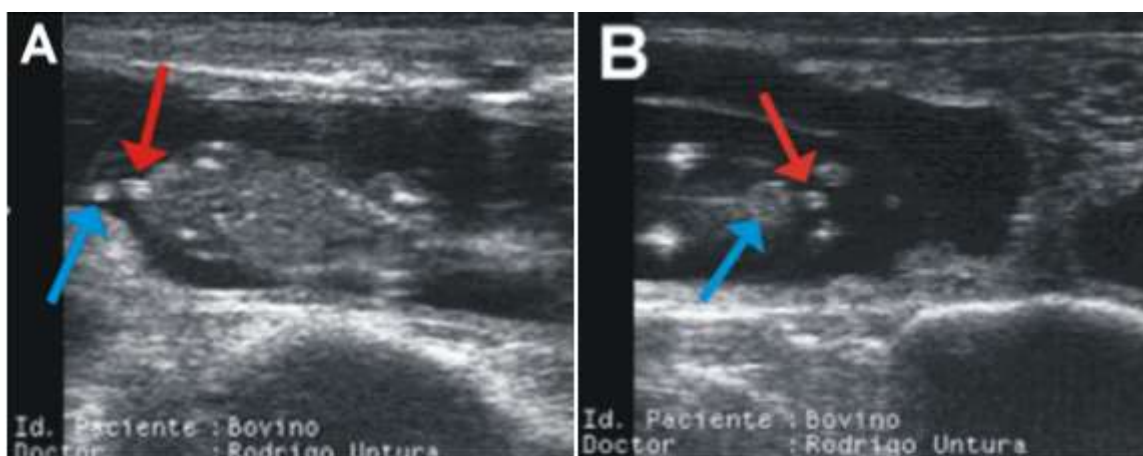


Figura 13. Imagens ultrassonográficas para sexagem fetal de gestação bovina: A- Feto fêmea com vista ventral, primeiras vértebras coccigenas (seta azul) e o tubérculo genital (seta vermelha); B- Feto macho com vista ventral, cordão umbilical (seta azul) e o tubérculo genital (seta vermelha). Fonte: UNTURA (2007).

ALI (2004) e BEAL et al. (1992) verificaram que o cordão umbilical é uma ótima referência para localização do tubérculo nos fetos machos. Entretanto, a identificação do clitóris na base da cauda é relativamente mais dificultada devido à quantidade de estruturas hiperecogênicas presentes nessa região, pois o tubérculo genital pode ser confundido com a cauda e a coluna vertebral, que são semelhantes em ecogenicidade e também bilobuladas.

Durante o estágio o cordão umbilical era utilizado como referência para encontrar o tubérculo genital nos fetos machos. Também se encontrou certa dificuldade para diferenciar o tubérculo genital das vértebras coccigenas nos fetos fêmeas.

Importante ressaltar que para a sexagem fetal, deve ser seguido o critério de localizar a cabeça, a cauda e o cordão umbilical antes do diagnóstico do sexo. Geralmente, a secção transversal ajuda na determinação do tubérculo genital e de pontos de referência como o úraco e as glândulas mamárias; já a secção frontal determina a localização relativa do tubérculo genital em relação às estruturas adjacentes (CURRAN, 1992).

A possibilidade de determinação do sexo do feto diminui com o progresso da gestação, isso por que o feto de maior tamanho dificulta a manipulação do mesmo e do transdutor, para atingir a posição ótima para a visualização do sexo. Além disso, gestações mais adiantadas têm o feto projetado ventralmente, apoiando-se na cavidade abdominal, o que dificulta ainda mais o processo de sexagem (ALI, 2004).

6.5- Ultrassonografia no diagnóstico de perdas embrionárias e aborto

A morte embrionária é um dos mais importantes fatores associados a infertilidade em vacas. É definida como a perda do embrião entre o momento da fertilização até os primeiros estágios de diferenciação, aproximadamente aos 45 dias de prenhez. A maioria das mortes embrionárias ocorre depois do 25º dia da gestação. Entretanto, o período entre 25 e 45 dias é crítico para a fixação das membranas embrionárias ao epitélio uterino e corresponde ao período onde exames iniciais de gestação são realizados (DESCOTÉAUX et al, 2006).

Anteriormente, a detecção destas perdas não era possível, pois, não havia um diagnóstico precoce de gestação, nem um método para se avaliar a viabilidade fetal. Com a ultrassonografia, todas as imagens de gestação não fisiológicas levam a um diagnóstico presuntivo de morte embrionária ou fetal precoce (GINTHER, 1986).

A maior taxa de perda embrionária em bovinos (21%) é detectada por volta do 16º ao 18º dias de prenhez, devido à falha do embrião em bloquear a luteólise entre os dias 11 e 17 (LULAI, 1994). Esta taxa pode variar com a categoria, 7 a 20% em novilhas e 9 a 12% em vacas, e com o período do ano, 18% na primavera e verão e, 9% no outono e inverno (GREGORY, 1996).

Durante o estágio foi bem evidente esta aplicação da ultrassonografia que envolve a detecção da morte embrionária e o monitoramento dos eventos que culminam com a morte do conceito. Antes da detecção do batimento cardíaco, outros indícios podem determinar a morte embrionária, como o retardo no crescimento e o próprio desaparecimento do conceito. O batimento cardíaco pode ser visualizado próximo aos 21 dias de gestação (KASTELIC et al., 1988).

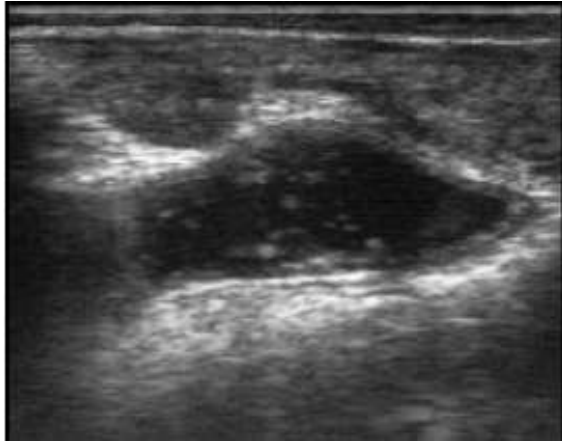


Figura 14- Imagem ultrassonográfica de um útero bovino, que ocorreu morte embrionária, com desaparecimento do embrião e alterações na ecotextura da vesícula embrionária. Fonte: UNTURA (2007).

Em estágio mais avançado, os sinais mais evidentes de morte embrionária são: parada dos batimentos cardíacos, separação das membranas fetais da mucosa uterina, perda da forma e aumento da ecogenicidade do embrião, diminuição dos líquidos fetais e presença de fragmentos nos líquidos (STROUD, 1994), quando podem ocorrer sintomas de estro e expulsão de debrides sólidos pela cérvix (KÄHN, 1994).

A retenção de um embrião não viável (morte embrionária) no interior do útero é normalmente acompanhada pela manutenção do corpo lúteo. Assim, quando diagnosticadas por ultrassonografia, as fêmeas podem ser tratadas com drogas luteolíticas para regressão do corpo lúteo, diminuindo as concentrações de progesterona, acompanhado da expulsão do tecido embrionário e o retorno a ciclicidade (BEAL et al., 1992).

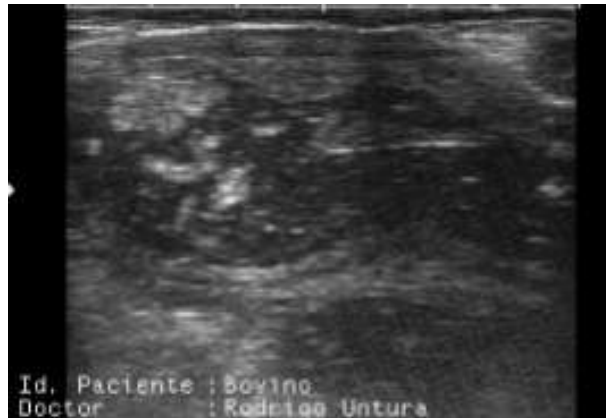

Figura 15. Imagem ultrassonográfica do útero bovino preenchido de conteúdo hiperecogênico na luz do útero, característico de conteúdo purulento, resultante de infecção. Fonte: UNTURA (2007)

Já o aborto corresponde à expulsão do conceito antes do término do período normal de gestação, quando ele ainda é incapaz de se manter vivo. Abortar é expulsar o feto inviável em consequência de morte intra-uterina. Os abortos podem ser espontâneos ou induzidos, infecciosos ou não infecciosos (JAINUDEEN & HAFEZ, 2004).

As causas infecciosas de aborto são comuns e podem ser responsáveis pelas principais perdas econômicas. As causas infecciosas principais incluem: brucelose, campilobacteriose, salmonelose, tricomoníase, neosporose, listeriose, infecções por herpesvírus bovino-1 e vírus da diarreia viral (RIET-CORREA et al., 2007).

As causas não-infecciosas como hereditariedade, estresse, deficiências nutricionais, ação de fármacos, fatores físicos e ingestão de plantas tóxicas podem resultar em perda do feto (PUGH, 2004). A ingestão de plantas tóxicas pode ser considerada uma das causas não-infecciosas de abortos e nascimento de crias fracas em ruminantes muito importante.

Das inúmeras plantas tóxicas descritas na literatura que são consideradas abortivas para ruminantes as espécies suspeitas de causar aborto na região em que foi realizado o estágio são: *Enterolobium timbouva* (“orelha de macaco”, “timbaúva”, “tamboril”, “timbó”); *Stryphnodendron coriaceum* (“barbatimão”, “barbatimão-do-Piauí” ou “Barbatimão-do-Nordeste”) e a *Buchenavia tomentosa* (Combretaceae; nome popular: mirindiba, tarumarana). Esta última ainda está sendo investigada.

Não descartando as diversas causas de aborto, em discussão com produtores e veterinários da empresa percebe-se que a ingestão de plantas tóxicas é responsável por grande parte das perdas gestacionais diagnosticadas na região, pois, o período do ano que mais se observa os casos de aborto vai de acordo o que

diz GREGORY, 1996, ocorrendo principalmente na primavera e período seco do ano; época em que há diminuição da oferta da pastagem e o capim encontra-se com baixa palatabilidade, ao mesmo tempo nesse período ocorre à frutificação de algumas plantas tóxicas nativas do cerrado que estão presente nas pastagens e por terem alta palatabilidade os animais acabam se alimentando desses frutos causando aborto. Esse comentário é reforçado por RIET-CORREA et al., 2007 diz que a intoxicação ocorre pela ingestão dos frutos que caem espontaneamente ou estão em galhos derrubados pelo vento ou podas, ou em partes mais baixas da planta, ao alcance dos animais. O período de frutificação é nos meses de agosto a novembro.

Além do aborto pode ocorrer mumificação ou maceração após a morte fetal. Na mumificação o processo pode ser infeccioso ou não (ACLAND, 1998), e caracteriza-se pela morte do feto, que não é abortado, ocorrendo em vez disso reabsorção dos fluidos placentários (JAINUDEEN & HAFEZ, 2004). Na mumificação fetal, o útero apresenta poucas informações ultrassonográficas conclusivas, ficando o diagnóstico baseado nas características fetais: perda da identificação de partes do corpo do feto e diminuição da penetração das ondas sonoras no feto, formando uma área periférica hiperecogênica, com os tecidos profundos do feto não refletindo os ecos ultrassonográficos, permanecendo anecóico (alteração na absorção do som) (KÄHN, 1994). Já maceração pode ocorrer por vários fatores, seguida de uma invasão bacteriana uterina por via hematógena, com uma posterior infecção piogênica (PACHECO, 1997). Nesta, o fluido amniótico tem sua ecogenicidade aumentada, resultado da desintegração dos tecidos fetais, as estruturas do feto são vagamente reconhecidas e apenas partes ósseas podem ser diferenciadas.

7- CONSIDERAÇÕES FINAIS

Diante do que foi apresentado percebe-se que a ultrassonografia tem diversas aplicações na reprodução da fêmea bovina, no intuito de melhorar a eficiência reprodutiva dos rebanhos.

Exames ultrassonográficos do trato reprodutivo podem ser de grande importância para determinar antes do início da estação de monta ou da inseminação a ciclicidade das fêmeas verificando a necessidade de utilizar protocolos para estimular ou regular o eixo hipotálamo-hipofise-gonadal. Além disso, fêmeas que apresentarem cistos e outras patologias poderão ser tratadas e seus tratamentos comprovados posteriormente.

O diagnóstico precoce de prenhez e a sexagem fetal auxilia o produtor na tomada de decisão e melhora o retorno econômico da atividade devido ao menor tempo para confirmação da gestação e, conseqüentemente, menor tempo que as vacas permanecem vazias.

O estágio supervisionado na área de Biotecnologia da Reprodução animal, principalmente na área de ultrassonografia, proporcionou um vasto aprendizado prático na área visto que na faculdade não aprofundamos o suficiente a respeito das biotecnologias reprodutiva, contudo é importante salientar que conhecimentos sólidos de anatomia, fisiologia e endocrinologia estudados durante a graduação são imprescindíveis para interpretar a maioria dos casos. Então, o estágio supervisionado configura-se como uma ferramenta de suma importância para confirmar na prática o que é estudado em sala de aula. Além disso, o estágio permitiu deparar com os primeiros desafios e limitações da atividade profissional a campo, permitindo aguçar o raciocínio crítico e habilidades práticas. O contato com profissionais da área e o relacionamento com produtores promove um amadurecimento enorme compartilhando experiências e discutindo situações que norteiam a vida do profissional que trabalha a campo.

8- REFERÊNCIAS BIBLIOGRÁFICAS

COSTA LJ. USO DA ULTRASSONOGRAFIA NA REPRODUÇÃO DE VACAS E ÉGUAS. 2010. 39pag. UFCG. Patos (Monografia de especialização).

ANDREIV ER. REPRODUÇÃO, CLÍNICA E CIRÚRGICA DE BOVINOS. 2013. 54pag. UFPR. Palotina (Monografia de especialização).

LOPES HF. DIAGNÓSTICO DE GESTAÇÃO EM BOVINOS. 2014. 30pag. UFT. Araguaína (Monografia de especialização).

ARAÚJO, A. A. de.; MOURA, A. de A. A.; Utilização da ultrassonografia no manejo reprodutivo de rebanhos bovinos. UFC. 2007. Disponível em:<http://http://www.reproducao.ufc.br>. Acessado em 26/07/2016.

SOUZA FR. ULTRASSONOGRAFIA NA REPRODUÇÃO DA FÊMEA BOVINA. 2007.57pag.UFG. Jataí (Monografia de especialização).

DIRKSEN, G.; GRUNDER, H. D.; STOBBER M.; Exame clínico dos Bovinos. 3ªed. Editora Guanabara Koogan S.A., 1993. 402p.

SANTANA GS. DIAGNÓSTICO GESTACIONAL EM FÊMEAS BOVINAS. 2015. 31pag. UFT. Araguaína (Monografia de especialização).

FERNANDES, C. A. C. Apostila: Ultrassonografia na Reprodução de bovinos. Alfenas - MG, 2006. 27p

STRELCZUC G. DIAGNÓSTICO PRECOCE DE GESTAÇÃO EM BOVINOS LEITEIROS. 2015. 33pag.UFRS. Porto Alegre (Monografia de especialização).

HAFEZ, E. S. E.; HAFEZ B. Reprodução Animal. 7ªed. São Paulo: Manole, 2004. p. 399 - 408.

GOUVEIA FF. A PRODUÇÃO IN VITRO DE EMBRIÕES BOVINOS. 2011. 35pag. UNB. Brasília (Monografia de especialização).

SOARES TO. PLANTAS QUE CAUSAM ABORTO EM RUMINANTES NO BRASIL. 2010. 35 pag. UFCG. Patos (Monografia de especialização).

9- ANEXOS

Tabela 4. Identificação e características observadas pela ultrassonografia das estruturas fetais ao longo da gestação em bovinos

Estrutura	Identificação	Características	Observação
Coração	20 a 22 dias	Pulsatilidade	
Alantóide	23 a 27 dias	Membrana hiperecólica com fluído (Vesícula)	Fluído hipoeecólico
Âmnion	30 dias	Membrana hiperecólica com fluído (Vesícula)	Hiperecogenicidade com o tempo
Cabeça	5ª semana	Centros de ossificação	Movimento
Cordão umbilical	5ª semana 3º mês	Linha sinuosa hiperecólica 2 artérias e 2 veias	Fácil visualização Secção transversal
Coluna espinhal	5ª semana 8ª semana	Linha hiperecólica Vértebra individual	Secção sagital Secção transversal
Estômagos	40 dias	Grande área anecólica	Determina posição fetal
Órbitas oculares	40 dias	–	–
Cavidade craniana (ventrículos, cérebro e meninges)	50 a 60 dias até 7º mês	Cavidade arredondada Cavidade oval	Secção transversal Secção sagital
Bexiga urinária	60 dias	Pequena área anecólica	Difícil localização
Estruturas oculares	70 dias	–	–
Membros anteriores e posteriores	10ª a 12ª semana	Estruturas hiperecólicas	Mensuração entre finais da diáfise
Ossos pélvicos	11ª a 12ª semana	2 pares de estruturas lineares hiperecólicas paralelas ao eixo longitudinal do corpo	Visualização do cone pélvico
Câmaras cardíacas	90 dias	Válvulas e vasos	Movimento
Fígado	3º mês	Eco grosseiramente granular e grandes vasos sanguíneos	–
Mandíbula	3º mês	–	–
Rins	–	Hipoecóica (anatomia própria)	Entre osso ilíaco e última costela

Fonte: Adaptado de WOLF e GABALDI (2002)

