



**UNIVERSIDADE FEDERAL DO NORTE DO TOCANTINS  
CAMPUS UNIVERSITÁRIO DE ARAGUAÍNA  
PROGRAMA DE PÓS-GRADUAÇÃO EM SANIDADE ANIMAL E SAÚDE  
PÚBLICA NOS TRÓPICOS**

**RUTH MARTINS SANTOS**

**DETECÇÃO DE *Brucella ovis*, *Actinobacillus seminis* e *Histophilus somni* NO  
SÊMEN DE REPRODUTORES OVINOS NO ESTADO DO TOCANTINS ATRAVÉS  
DE FERRAMENTA MOLECULAR**

**Araguaína, TO  
2023**

**Ruth Martins Santos**

**Detecção de *Brucella ovis*, *Actinobacillus seminis* e *Histophilus somni* no sêmen de reprodutores ovinos no Estado do Tocantins através de ferramenta molecular**

Dissertação apresentada ao Programa de Pós-Graduação em Sanidade Animal e Saúde Pública nos Trópicos da Universidade Federal do Norte do Tocantins como requisito para a obtenção do título de Mestre em Sanidade Animal e Saúde Pública nos Trópicos.

**Orientadora:** Prof. Dra. Ana Patrícia de Carvalho da Silva

**Co-orientador:** Prof. Dr. Wagner dos Santos Mariano

Araguaína, TO

2023

**Dados Internacionais de Catalogação na Publicação (CIP)**  
**Sistema de Bibliotecas da Universidade Federal do Tocantins**

---

S237d Santos, Ruth Martins.

Detecção de *Brucella ovis*, *Actinobacillus seminis* e *Histophilus somni* no sêmen de reprodutores ovinos no estado do Tocantins através de ferramenta molecular. / Ruth Martins Santos. – Araguaína, TO, 2023.

51 f.

Dissertação (Mestrado Acadêmico) - Universidade Federal do Tocantins – Câmpus Universitário de Araguaína - Curso de Pós-Graduação (Mestrado) em Sanidade Animal e Saúde Pública nos Trópicos, 2023.

Orientadora : Ana Patrícia de Carvalho da Silva

Coorientador: Wagner dos Santos Mariano

1. Epididimite. 2. Doença reprodutiva. 3. Ovinos. 4. PCR multiplex.

I. Título

**CDD 636.089**

---

TODOS OS DIREITOS RESERVADOS – A reprodução total ou parcial, de qualquer forma ou por qualquer meio deste documento é autorizado desde que citada a fonte. A violação dos direitos do autor (Lei nº 9.610/98) é crime estabelecido pelo artigo 184 do Código Penal.

**Elaborado pelo sistema de geração automática de ficha catalográfica da UFT com os dados fornecidos pelo(a) autor(a).**


**RUTH MARTINS SANTOS**

**Detecção de *Brucella ovis*, *Actinobacillus seminis* e *Histophilus somni* no sêmen de reprodutores ovinos no Estado do Tocantins através de ferramenta molecular**

Dissertação apresentada ao Programa de Pós-Graduação em Sanidade Animal e Saúde Pública nos Trópicos da Universidade Federal do Norte do Tocantins como requisito para a obtenção do título de Mestre em Sanidade Animal e Saúde Pública nos Trópicos.


Data da aprovação: 23/11/2023

Banca examinadora

Documento assinado digitalmente  
 ANA PATRICIA DE CARVALHO DA SILVA  
Data: 19/01/2024 08:46:14-0300  
Verifique em <https://validar.iti.gov.br>


---

Profa. Dra. Ana Patrícia de Carvalho da Silva, UFNT

Documento assinado digitalmente  
 BRUNA ALEXADRINO  
Data: 19/01/2024 09:07:27-0300  
Verifique em <https://validar.iti.gov.br>

---

Profa. Dra. Bruna Alexandrino, UFNT

Documento assinado digitalmente  
 ERMILTON JUNIO PEREIRA DE FREITAS  
Data: 19/01/2024 09:43:42-0300  
Verifique em <https://validar.iti.gov.br>

---

Prof. Dr. Ermilton Junio Pereira de Freitas, CEUMA

## **AGRADECIMENTOS**

Agradeço primeiramente a Deus, pelas incontáveis bênçãos concedidas, por me sustentar, me fazer perseverar e chegar até aqui.

Aos meus pais, Vilma e José Carlos por todo amor, incentivo, apoio e companheirismo nesta jornada.

As minhas irmãs, Rutyaila e Rutielly por todo apoio.

A minha filhinha (Zarinha), por ser minha cãopanheira, por tornar meus dias mais leves e felizes.

A minha orientadora, professora Dra Ana Patrícia de Carvalho, muito obrigada pela oportunidade, apoio, paciência, conselhos, incentivo e orientação. Você me ensinou e orientou com todo profissionalismo e dedicação. Lhe admiro muito pela pessoa e profissional que és.

Aos professores, Dr. Auricelio Macêdo e Dr. Fabiano Cordova por terem aceito o convite para participar da minha qualificação e pelas contribuições.

Aos professores, Dra Bruna Alexandrino e Dr. Ermilton Júnio, por participarem da defesa e pelas sugestões para a melhoria deste trabalho.

A Denise Amorim e Carmen, por me ajudar todas as vezes que precisei realizar atividades no laboratório.

Aos amigos(as), Débora, Warton, Glauco, Fabiane, Anna Karolynne, Gustavo, Karen, Paulla Lorhanna, Luan, Vanessa, Marcos e Hedisônia.

À Universidade Federal do Norte do Tocantins – UFNT.

Ao Programa de Pós-Graduação em Sanidade Animal e Saúde Pública nos Trópicos – PPGSaspt.

À Coordenação de Aperfeiçoamento de Pessoal de Nível Superior – Brasil.

E por fim, agradeço a todos que contribuíram de alguma forma para a realização deste trabalho.

## RESUMO

A epididimite infecciosa ovina tem ocorrência mundial e promove grandes perdas econômicas por afetar a fertilidade dos machos reprodutores infectados e a produtividade de rebanhos. Os agentes causadores mais comuns são a *Brucella ovis*, *Actinobacillus seminis* e *Histophilus somni*. As alterações clínicas (epididimite e orquite) estão relacionadas à presença de neutrófilos no sêmen, concentração e motilidade reduzidas e a não viabilidade espermática, sendo a subfertilidade e a infertilidade as principais consequências da doença e principais causas de perdas econômicas. Nesse contexto, a PCR tem sido proposta como método definitivo de diagnóstico, podendo inclusive ser delineada para fazer a detecção simultaneamente de mais de um agente causador em uma única reação. Este estudo teve como objetivo detectar três agentes causadores da epididimite infecciosa ovina no sêmen de reprodutores em 21 propriedades no estado do Tocantins através da PCR multiplex espécie-específico. As frequências de detecção de *B. ovis* (50,0%), *A. seminis* (29,5%) e *H. somni* (27,2%) por PCR multiplex foram comparadas pelo Teste Exato de Fisher, utilizando o software GraphPad Prisma 5.0. A *B. ovis* foi o agente de maior frequência nos animais com alterações características da enfermidade.

**Palavras-chave:** Doença reprodutiva. Carneiros. PCR multiplex.

## ABSTRACT

Infectious ovine epididymitis occurs worldwide and causes major economic losses to affect infected breeding males fertility and flocks productivity. The most common causative agents are *Brucella ovis*, *Actinobacillus seminis* and *Histophilus somni*. Clinical alterations (epididymitis and orchitis) are related to the presence of neutrophils in semen, reduced concentration and motility and sperm non-viability, with subfertility and infertility being the main consequences of disease and the main causes of economic losses. In this context, PCR has been proposed as a definitive diagnostic method and can even be designed to simultaneously detect more than one causative agent in a single reaction. The aim of this study was to detect the main causative agents of infectious ovine epididymitis in the semen of breeding animals from 21 properties in Tocantins state using multiplex species-specific PCR. The detection frequencies of *B. ovis* (50.0%), *A. seminis* (29.5%) and *H. somni* (27.2%) by multiplex PCR were compared by Fisher's Exact Test, using GraphPad Prisma 5.0 software. *B. ovis* was the most frequent agent in animals with alterations characteristic of the disease.

**Keywords:** Reproductive disease. Rams. Multiplex PCR.

## LISTA DE TABELAS

**Tabela 1.** Alterações detectadas na avaliação físico-reprodutiva de reprodutores ovinos no estado do Tocantins, ano de 2020.....20

**Tabela 2.** Frequências absoluta e relativa da detecção de *Actinobacillus seminis*, *Histophilus somni* e *Brucella ovis* por PCR multiplex espécie-específico de amostras de sêmen de reprodutores ovinos do Estado do Tocantins no ano de 2020.....22



## LISTA DE ILUSTRAÇÕES

**Figura 1:** (A) Assimetria epididimária moderada associada a aumento de volume da bolsa escrotal por edema e (B) Assimetria epididimária intensa por aumento de volume da cauda do epidídimo esquerdo, em ovinos no ano de 2020.....21

**Figura 2.** Frequências de detecção de *Actinobacillus seminis*, *Histophilus somni* e *Brucella ovis* por PCR multiplex espécie-específico em amostras de sêmen de reprodutores ovinos no Estado do Tocantins, ano de 2020. \*Letras diferentes indicam diferença estatística entre os grupos (P ≤ 0,05).....22

## LISTA DE ABREVIATURAS E SIGLAS

- ADAPEC - Agência de Defesa Agropecuária
- A. seminis* - *Actinobacillus seminis*
- B. ovis* - *Brucella ovis*
- B. melitensis* - *Brucella melitensis*
- CO<sub>2</sub> - Dióxido de carbono
- °C - Grau Celsius
- CEUA - Comitê de Ética no Uso de Animais
- DNA - Ácido desoxirribonucleico
- ELISA - Ensaio imunoenzimático
- EDTA - Ácido etilenodiamino tetra-acético
- FC - Fixação de complemento
- H. somni* - *Histophilus somni*
- HCL - Ácido clorídrico
- h - hora
- IBGE - Instituto Brasileiro de Geografia e Estatística
- IDGA - Imunodifusão em Gel de Agarose
- mPCR - PCR multiplex
- mg - Miligrama
- MgCl<sub>2</sub> - Magnésio
- mL - Mililitro
- NaCl - Cloreto de sódio
- PCR - Reação da polimerase em cadeia
- PPA - Plano Plurianual
- PNSCO - Programa Nacional de Sanidade dos Caprinos e Ovinos
- µm - Micrômetro
- µL - Microlitro
- UFMG - Universidade Federal de Minas Gerais

## SUMÁRIO

<b>CAPÍTULO I</b> .....	13
<b>1. Introdução</b> .....	13
<b>2. Objetivos</b> .....	14
2.1 Objetivo Geral.....	14
2.2 Objetivos Específicos.....	14
<b>3. REVISÃO DE LITERATURA</b> .....	14
3.1 Epididimite infecciosa ovina.....	14
3.2 Infecção por Brucella ovis.....	16
3.3 Infecção por Histophilus somni.....	18
3.4 Infecção por Actinobacillus seminis.....	19
3.5 Alterações clínicas.....	19
3.6 Alterações anátomo-histopatológicas.....	20
3.7 Métodos de Diagnóstico.....	21
3.8 Prevenção e controle.....	23
<b>REFERÊNCIAS</b> .....	24
<b>CAPÍTULO II - ARTIGO 1 - detecção de brucella ovis, actinobacillus seminis e histophilus somni como causadores da epididimite infecciosa no sêmen de reprodutores ovinos no Tocantins através do diagnóstico molecular</b> .....	29
<b>RESUMO</b> .....	29
<b>1. Introdução</b> .....	30
<b>2. Material e métodos</b> .....	31
2.1 Ovinos.....	31
2.2 Escolha das propriedades e dos reprodutores.....	31
2.3 Exame físico do aparelho reprodutor externo.....	32
2.4 Colheita de material e processamento das amostras.....	32
2.5 Extração de DNA.....	32
2.6 PCR Multiplex.....	33
2.7 Análise estatística.....	34
<b>3. Resultados</b> .....	34
<b>4. Discussão</b> .....	37
<b>5. Conclusão</b> .....	40
<b>REFERÊNCIAS</b> .....	41
<b>CAPÍTULO III - Considerações Finais</b> .....	45
<b>APÊNDICES</b> .....	46

## CAPÍTULO I

### 1. Introdução

A ovinocultura é uma atividade pecuária com vasta aplicabilidade e que promove rentabilidade aos produtores rurais através da produção de carne, leite, lã ou pele, além de possuir grande importância para a agricultura familiar (Junior *et al.* 2020).

Pode ser encontrada nos cinco continentes (América, Europa, Ásia, África e Oceania) do mundo (Santos *et al.* 2023) e nos últimos anos vem apresentando um crescimento expressivo no Brasil (Rodrigues, 2020). De acordo com os dados do IBGE (Instituto Brasileiro de Geografia e Estatística) referentes ao ano de 2022, o rebanho ovino do Brasil foi de 21,51 milhões, sendo a região Norte do país responsável por 602.218 mil deste efetivo, e o estado do Tocantins representando 106.157 mil desses animais.

Diversas enfermidades podem acometer os ovinos, comprometendo diretamente a sanidade do rebanho e o desenvolvimento da produção animal (Oliveira *et al.* 2019) e a falta de cuidados com questões sanitárias reprodutivas favorecem a manutenção e disseminação de microrganismos causadores de doenças (Carvalho Junior *et al.* 2010).

Uma das principais doenças reprodutivas que acometem os carneiros é a epididimite infecciosa, que promove perdas econômicas consideráveis em decorrência da falha reprodutiva que promove redução da fertilidade ou até mesmo infertilidade (Gomes *et al.* 2001).

A epididimite infecciosa ovina pode ser ocasionada por uma variedade de agentes etiológicos, como: *Actinobacillus lignieresii*, *Chlamydia psittaci*, *Corynebacterium pseudotuberculosis*, *Escherichia coli*, *Trueperella (Arcanobacterium) pyogenes*, *Mannheimia haemolytica*, *Pasteurella multocida* e *Yersinia pseudotuberculosis* (Burgess, 1982; Moustacas *et al.* 2013). No entanto, os mais comuns são: *Brucella ovis*, *Actinobacillus seminis* e *Histophilus somni* (Rodrigues, 2020).

Os métodos de diagnóstico mais utilizados para detecção desses agentes são: a avaliação clínica do aparelho reprodutor associado ao isolamento bacteriano na urina, sêmen e testes sorológicos. Contudo, a PCR tem sido proposta como método alternativo e principalmente a PCR multiplex, por realizar a detecção

simultaneamente de mais de um agente infeccioso em uma única reação, reduzindo assim, os gastos com reagentes e o tempo de espera para o diagnóstico diferencial (Moustacas *et al.* 2013; Rodrigues, 2020).

Diante da importância dessa enfermidade, dos prejuízos causados aos produtores e com a possibilidade de utilização de novas tecnologias mais sensíveis e mais específicas que surgiram como uma alternativa para suprir e auxiliar a demanda clínica e laboratorial, para o rápido diagnóstico diferencial de muitas afecções na medicina veterinária, justifica-se o desenvolvimento deste estudo.

## **2. Objetivos**

### **2.1 Objetivo Geral**

Detectar *Brucella ovis*, *Actinobacillus seminis* e *Histophilus somni* no sêmen de reprodutores ovinos no Estado do Tocantins.

### **2.2 Objetivos Específicos**

- **(i)** Realizar avaliação física de epidídimos e testículos dos reprodutores ovinos;
- **(ii)** Detectar *Brucella ovis*, *Actinobacillus seminis* e *Histophilus somni* em amostras de sêmen de carneiros naturalmente infectados, através da PCR multiplex espécie-específico;
- **(iii)** Identificar e comparar a frequência de positividade de *Brucella ovis*, *Actinobacillus seminis* e *Histophilus somni* em amostras de sêmen de carneiros obtidas pela PCR multiplex espécie-específico.

## **3. REVISÃO DE LITERATURA**

### **3.1 Epididimite infecciosa ovina**

A epididimite infecciosa está associada a processos inflamatórios que acometem o epidídimo dos carneiros e envolve agentes bacterianos, fungos, micoplasmas e vírus. Essa enfermidade causa elevadas perdas econômicas, pois afeta a fertilidade dos machos reprodutores infectados e reflete na produtividade do rebanho (Gomes *et al.* 2001).

Bactérias e vírus podem promover subfertilidade ou infertilidade, quando atinge

o sistema reprodutor dos animais (Carvalho Junior *et al.* 2010) e a epididimite infecciosa ovina pode ser ocasionada por uma variedade de agentes etiológicos, como: *Actinobacillus lignieresii*, *Corynebacterium pseudotuberculosis*, *Chlamydia psittaci*, *Escherichia coli*, *Trueperella (Arcanobacterium) pyogenes*, *Mannheimia haemolytica*, *Pasteurella multocida* e *Yersinia pseudotuberculosis* (Burgess, 1982; Moustacas *et al.* 2013).

Entretanto, a maioria dos casos de epididimite e orquite envolve bactérias e estão associados a *Brucella ovis*, *Histophilus somni* e *Actinobacillus seminis* (Hajtós *et al.* 1987). A doença é descrita em vários estados do Brasil, como no Rio Grande do Sul (Ramos *et al.* 1966), Piauí (Costa *et al.* 2007), São Paulo (Rizzo *et al.* 2009), Pernambuco (Bezerra *et al.* 2012), Mato Grosso (Eckstein *et al.* 2017), Tocantins (Rodrigues, 2020).

De acordo com Ramos *et al.* (1966) o coito é a principal forma de transmissão da epididimite, no entanto, pode ocorrer também quando os carneiros machos saltam uns sobre os outros, pois o conteúdo ejaculado pode entrar em contato com a mucosa retal, nasal, palpebral e prepucial.

As alterações clínicas estão relacionadas à presença de neutrófilos no sêmen, concentração e motilidade reduzidas e a não viabilidade espermática (Bezerra *et al.* 2009). Nos carneiros, o processo inflamatório do epidídimo é detectado geralmente na cauda do órgão (Ramos *et al.* 1966) e a infecção crônica nessa região, pode promover a formação de granulomas espermáticos e diminuição da fertilidade (Burgess, 1982).

No estudo realizado por Bezerra *et al.* (2012) com animais diagnosticados com orquite e epididimite ovina associada ao isolamento de *Actinobacillus seminis*, observaram durante a avaliação clínica que os testículos e epidídimos estavam com aumento de volume, sensibilidade à palpação, temperatura local aumentada e atrofia testicular bilateral, além de conteúdo purulento no epidídimo. Ao realizar a microscopia, visualizaram no epidídimo intensa proliferação de tecido conjuntivo ao redor dos ductos epididimários e nos testículos detectaram espessamento da túnica albugínea, necrose de coagulação e calcificação de túbulos seminíferos, infiltrado inflamatório com muitos linfócitos entre túbulos seminíferos e mineralização de túbulos.

*H. somni* e *A. seminis* fazem parte da flora bacteriana natural da mucosa do

prepúcio dos carneiros (Walker; Leamaster, 1986), mas podem atuar como patógenos oportunistas (Moustacas *et al.* 2014). A presença desses agentes bacterianos em amostras de sêmen e urina não comprova que tenha a infecção instalada, é necessário que esteja relacionada a alterações clínicas compatíveis com epididimite e visualização de células inflamatórias no sêmen ou inflamação de outros órgãos genitais (Eckstein *et al.* 2017). No estudo de Carvalho Júnior *et al.* (2012) realizaram o esfregaço de sêmen de carneiros infectados com *B. ovis* que estavam assintomáticos e verificaram presença de leucócitos nessas amostras, dessa forma reconhece-se, que essa técnica é útil para verificar possíveis portadores de infecções no trato genital.

No entanto, não é possível diferenciar qual agente infeccioso está causando a epididimite ovina, mesmo os animais infectados apresentando sinais clínicos sugestivos e lesões evidentes, é necessário o uso de métodos de diagnóstico para detectar qual o patógeno envolvido (Carvalho Junior *et al.* 2010). Os sinais clínicos e alterações macroscópicas nas infecções ocasionadas por *B. ovis*, *A. seminis* e *H. somni* são semelhantes (Moustacas *et al.* 2014), sendo necessário exames complementares para auxiliar no diagnóstico diferencial dos agentes infecciosos, para elucidar a epidemiologia e adoção de medidas preventivas adequadas (Eckstein *et al.* 2017).

### **3.2 Infecção por *Brucella ovis***

A brucelose ovina ocasionada pela *Brucella ovis* é uma enfermidade reprodutiva de ovinos (Costa *et al.* 2012) e foi descrita na década de 1950 na Austrália e Nova Zelândia, estando relacionada a quadros de epididimite e aborto em ovinos, e posteriormente foi identificada em vários outros países do mundo, incluindo o Brasil (Nascimento *et al.* 2014). Há relatos de *B. ovis* em rebanhos ovinos de São Paulo (Rizzo *et al.* 2009), Mato Grosso (Eckstein *et al.* 2017) e Tocantins (Rodrigues, 2020).

Essa bactéria é considerada um dos agentes infecciosos mais importantes nos rebanhos ovinos em nível mundial, por promover infertilidade nos animais (Burgess, 1982) e danos econômicos significativos (Costa *et al.* 2012). Dentre as causas de infertilidade em carneiros, a *B. ovis* é considerada a mais comum (Carvalho Junior *et al.* 2010).

É classificada como um cocobacilo Gram-negativo com tamanho de 0,5 a 0,7 x 0,6 a 1,2  $\mu\text{m}$ , não capsulada, imóvel e não formadora de esporos. Quando as culturas de *B. ovis* são incubadas em estufa com atmosfera de 10% de  $\text{CO}_2$  a 37°C, apresentam um crescimento dentro do esperado, no entanto, abaixo de 26°C não ocorre crescimento (Burgess, 1982).

A *B. ovis* infecta somente ovinos (Viana, 2013), e sua transmissão ocorre através do sêmen, colostro/leite contaminados com a bactéria e materiais provenientes de abortos (Embrapa, 2023). A transmissão venérea é a via mais frequente para *B. ovis* e após a penetração no animal, a bactéria permeia as membranas mucosas, se aloja nos tecidos linfáticos que irrigam o local de entrada e durante a fase de bacteremia ocorre a distribuição aos tecidos reprodutores e mamários (Mcvey *et al.* 2017).

Os animais machos sexualmente maduros são mais suscetíveis que os carneiros jovens, e é desconhecido os motivos que ocasionam o tropismo genital da *B. ovis* (Nascimento *et al.* 2014).

Os sinais clínicos mais frequentes são orquite, epididimite, redução da fertilidade (Costa *et al.* 2012), podendo causar infertilidade nos machos e aborto nas ovelhas gestantes (Embrapa, 2023).

No estudo de Carvalho Júnior *et al.* (2012), 9 ovinos foram inoculados com *B. ovis* e, após 180 dias, observaram microscopicamente ausência de alterações histológicas na glândula, prepúcio, bexiga, rins, fígado, baço e linfonodos inguinais e ilíacos. Entretanto, a cauda do epidídimo dos animais apresentava infiltrados linfo-histioplasmocitários intersticiais, alterações histológicas compatíveis com degeneração testicular, vacuolização e descamação do epitélio seminífero relacionadas à dilatação dos lúmens dos túbulos seminíferos.

Preconiza-se, como prevenção e controle, a realização da avaliação clínica dos ovinos e exames laboratoriais frequentemente antes do período de monta, permitir a entrada de animais no rebanho somente mediante exames clínico e sorológico negativos, e, em casos de identificação de carneiros soropositivos, realizar isolamento e descarte. Recomenda-se, a criação isolada entre machos jovens e adultos (Embrapa, 2023).



### 3.3 Infecção por *Histophilus somni*

O primeiro relato de isolamento de *H. somni* foi na Austrália em 1956 (Roberts, 1956). No Brasil já foi confirmado o isolamento dessa bactéria em Mato Grosso (Scarcelli *et al.* 2004), em uma propriedade no estado de São Paulo que tinha histórico de endometrite e infertilidade no rebanho ovino (Rizzo *et al.* 2012) e no Tocantins (Rodrigues, 2020). Apesar de ser um agente bacteriano presente na flora da mucosa (Walker; Leamaster, 1986) pode atuar como oportunista (Moustacas *et al.* 2014).

É uma bactéria Gram-negativa, oval com pequenos filamentos, 0,4 a 0,5 µm de largura por 1 a 3 µm de comprimento (Roberts, 1956) não capsulada e imóvel (Burgess, 1982). Para obter crescimento das culturas, a incubação deve ser em atmosfera de 10% de CO<sub>2</sub> em 37°C em meios de cultura com sangue ou soro, que após 12 a 18h apresenta formação de colônias brilhantes, circulares, lisas e convexas e cerca de 1µm de diâmetro (Burgess, 1982).

As infecções por *H. somni* são causadas de forma ascendente ao epidídimo, testículo e glândulas acessórias, porém os fatores específicos que desencadeiam a infecção não estão definidos claramente (Nárez *et al.* 1999). Dentre os sinais clínicos mais comuns destacam-se: edema subcutâneo no escroto; fibrose e aderência da túnica vaginal à cauda do epidídimo; aumento de volume e consistência firme na cauda e corpo do epidídimo (Claxton; Everett, 1966; Low; Grahan, 1985).

Ovinos infectados com *H. somni* podem apresentar aumento uni ou bilateral dos testículos e epidídimo, abscessos e sítios de aderência entre a túnica escrotal e dartos (Diaz-Aparicio *et al.* 2009). No trabalho de Moustacas *et al.* (2014) na histopatologia verificou a cauda do epidídimo com vasto tecido conjuntivo fibroso desorganizado e ductos dilatados de tamanhos distintos, compostas por epitélio escamoso estratificado com presença de vasos sanguíneos contendo grande quantidade de neutrófilos.

O sêmen de carneiros infectados apresenta diminuição na concentração, motilidade, e aumento no número de defeitos espermáticos totais, diminuindo assim a sua qualidade, além da presença de grande quantidade de neutrófilos (Claxton; Everett, 1966; Low; Grahan, 1985).

### 3.4 Infecção por *Actinobacillus seminis*

O primeiro relato de isolamento de *A. seminis* no sêmen de ovinos com epididimite, ocorreu em 1960 na Austrália (Gregory *et al.* 2009). No Brasil, existem relatos na literatura no estado do Rio Grande do Sul (Gomes *et al.* 2001), São Paulo (Gregory *et al.* 2009), Pernambuco (Bezerra *et al.* 2012) e Tocantins (Rodrigues, 2020).

Caracterizam-se como bacilos pleomórficos, Gram-negativos, não formadores de esporos, imóveis (Burgess *et al.* 1982) com tamanho de aproximadamente 1 a 8 µm por 0,8 a 1 µm (Hajtós *et al.* 1987). O crescimento da cultura é evidente na presença de soro ou sangue (Burgess, 1982). No estudo de Hajtós *et al.* (1987) utilizando o meio ágar sangue bovino, verificou-se colônias branco-acinzentada, não hemolíticas e sem aderência. *A. seminis* cresce em condições aeróbias, no entanto, quando incubada em uma atmosfera contendo 10% de CO<sub>2</sub> a 37°C apresentam um evidente crescimento (Burgess, 1982).

A enfermidade promove processo inflamatório crônico no epidídimo e testículo. Clinicamente, pode ser visualizado a região com volume aumentado, atrofia testicular uni ou bilateral, e ao realizar a palpação pode perceber aumento da temperatura local, dor e abscessos no epidídimo (Bezerra *et al.* 2012).

Importante ressaltar que *A. seminis* faz parte da flora bacteriana natural da mucosa do prepúcio dos carneiros. Em animais jovens o desenvolvimento de orquite e epididimite comumente está associado a carências nutricionais e ao estresse, em decorrência das alterações hormonais durante a maturação sexual (Hajtós *et al.* 1987).

### 3.5 Alterações clínicas

O termo epididimite refere-se ao processo inflamatório que ocorre em qualquer região do epidídimo, no entanto, tendo acometimento com maior frequência na região da cauda. Conseqüentemente, tem-se a redução da qualidade seminal pela presença de células inflamatórias, redução da concentração e motilidade espermática e aumento de patologias nos espermatozóides, levando à subfertilidade ou infertilidade do reprodutor acometido. Além das modificações no ejaculado, são comuns a ocorrência de assimetria, aderências e alteração de consistência e volume

dos testículos e epidídimos (Carvalho Junior *et al.* 2012).

Existem vários agentes infecciosos que podem causar epididimite em ovinos e, além da inflamação dos epidídimos, podem frequentemente levar a lesões testiculares. Esses agentes causadores de epididimite ovina podem também colonizar outros órgãos do trato reprodutivo, como vesículas seminais, glândulas bulbouretrais e ampolas do ducto deferente, contudo, nem sempre irão provocar manifestações clínicas evidentes (Al-katib; Dennis, 2008; Carvalho Júnior *et al.* 2012).

No entanto, independente do agente causador, a enfermidade é clinicamente caracterizada por assimetria, com aumento de volume e de consistência de uma ou ambas as caudas dos epidídimos. Na fase aguda da infecção, pode ocorrer aumento de temperatura e da sensibilidade dolorosa na região afetada e o animal acometido também pode desenvolver um quadro leve a moderado de claudicação. Em casos mais graves, os animais acometidos podem também apresentar hipertermia, inapetência e dispneia. Aderências entre a região afetada do epidídimo e o folheto parietal da túnica vaginal são frequentes em casos mais graves, chegando muitas vezes à ruptura de abscessos com extravasamento de conteúdo (Tonder, 1973; Sponenberg *et al.* 1983).

Mesmo diante da severidade de alguns casos dessa enfermidade, na maioria delas ocorre regressão espontânea dos sinais clínicos (Santos *et al.* 2005; Carvalho Junior *et al.* 2012). Por outro lado, a epididimite infecciosa ovina também pode ocorrer de forma subclínica, na qual, os animais mesmo infectados não apresentam sinais clínicos evidentes, havendo dificuldade na identificação da enfermidade no rebanho e, conseqüentemente, maior disseminação da doença (Hughes; Claxton, 1968).

### **3.6 Alterações anátomo-histopatológicas**

As lesões macroscópicas mais comuns observadas nos casos de epididimite ovina são abscessos, geralmente localizados na cauda do epidídimo, edema de bolsa escrotal, espessamento da túnica vaginal, periorquite fibrinosa ou fibrosa, aumento das vesículas seminais e das glândulas bulbouretrais. E em alguns casos pode ser observado aumento de volume dos linfonodos inguinais e ilíacos internos (Biberstein *et al.* 1964).

Já as alterações microscópicas das epididimites bacterianas, normalmente estão associadas a edema perivascular, inflamação seguida por hiperplasia, obstrução do ducto epididimário com retenção de conteúdo (Baynes; Simmons, 1968). As lesões nos testículos geralmente são compatíveis com quadro de degeneração testicular, caracterizado principalmente por intensa redução das camadas do epitélio seminífero, menor diâmetro dos túbulos, vacuolização citoplasmática, espermátocitos com núcleos picnóticos e espermiostase. Assim como visualizado no tecido epididimário, pontos de mineralização na luz de túbulos seminíferos também são observados na epididimite por *A. seminis* (Bezerra *et al.* 2012).

As alterações frequentemente observadas no ejaculado de carneiros afetados pela epididimite infecciosa é a presença de células inflamatórias, principalmente de neutrófilos (Carvalho Júnior *et al.* 2012). Esse tipo de células afetam diretamente a qualidade seminal, são capazes de produzir espécies reativas ao oxigênio e liberar enzimas hidrolíticas e defensinas, que provocam danos diretos sobre as membranas espermáticas (Aitken *et al.* 1995; Henkel *et al.* 2005).

### 3.7 Métodos de Diagnóstico

A avaliação clínica é essencial para verificar os sinais clínicos de epididimite infecciosa (Moustacas *et al.* 2014) e a técnica de esfregaços de sêmen é uma ferramenta que pode ser utilizada como triagem, em animais sem sinais clínicos para sugerir a infecção por *Brucella ovis*, *Actinobacillus seminis* ou *Histophilus somni* (Carvalho Junior *et al.* 2012) ao serem visualizadas células inflamatórias (Burgess, 1982) associado a realização de exames complementares para realizar a confirmação do diagnóstico (Moustacas *et al.* 2014).

As ferramentas mais utilizadas para auxiliar no diagnóstico da epididimite infecciosa ovina são o isolamento bacteriano e a sorologia, sendo o isolamento bacteriano considerado como padrão ouro (Burgess *et al.* 1982) e é utilizado para detectar o agente causador da epididimite clínica (Saunders *et al.* 2007). Amostras de sêmen ou urina podem ser coletadas para realizar a cultura bacteriana (Eckstein *et al.* 2017).

De acordo com Alves *et al.* (2017) os exames sorológicos mais utilizados para diagnosticar a infecção por *B. ovis* é a de Reação de Fixação de Complemento (FC),

Ensaio Imunoenzimático (ELISA) e Imunodifusão em Gel de Agarose (IDGA), no entanto, este último é o mais utilizado na triagem de rebanhos.

É necessário correlacionar a sorologia juntamente a outros métodos para confirmação, como o isolamento do agente ou PCR (Alves *et al.* 2017). De acordo com Saunders *et al.* (2007) a Reação em Cadeia da Polimerase (PCR) deve ser utilizada associada à cultura, entretanto, quando tiver que optar pelo uso de apenas um dos dois testes, a PCR é a alternativa mais célere que a cultura de amostras de sêmen. Contudo, para Costa *et al.* (2012) a avaliação clínica dos ovinos e a utilização da combinação de técnicas de diagnóstico como a PCR em amostras de urina e sorologia por IDGA é necessária para um diagnóstico eficaz na infecção por *B. ovis*.

No estudo realizado por Moustacas *et al.* (2013) na Universidade Federal de Minas Gerais foi desenvolvido e validado a PCR multiplex espécie-específico (*Brucella spp.*, *A. seminis* e *H. somni*). A PCR multiplex é uma variante da PCR convencional, onde duas ou mais sequências alvo podem ser amplificadas através da inclusão de mais de um par de iniciadores na mesma reação, detectando simultaneamente diversos agentes infecciosos que causam síndromes clínicas similares ou idênticas, que compartilhem características epidemiológicas semelhantes (Markoulatos *et al.* 2002).

Essa técnica tem se mostrado uma ferramenta eficaz, rápida e de custo reduzido quando comparada às demais técnicas na identificação de vírus, bactérias e parasitas (Gunson *et al.* 2008). Além disto, possibilita a redução dos gastos com reagentes, diminui o tempo para o diagnóstico diferencial, faz a detecção simultânea do DNA dos três agentes em uma única reação, não promove reações cruzadas com outros microrganismos causadores da epididimite infecciosa em ovinos, pois é específico para as espécies-alvo.

A PCR multiplex é uma ferramenta utilizada para o diagnóstico das infecções causadas por *Brucella spp.*, *A. seminis* e *H. somni* (Moustacas *et al.* 2013). No estudo de Saunders *et al.* (2007), foram avaliadas 295 amostras de sêmen ovino e comprovado infecção por *B. ovis* através do isolamento bacteriano e PCR multiplex em 3 carneiros; 29 animais foram confirmados com *A. semini* por meio da PCR multiplex e 13 no isolamento bacteriano; enquanto na detecção de *H. somni* foram identificados 45 animais por meio da PCR multiplex e 23 na cultura.

Esta ferramenta da biologia molecular é um método bastante eficaz para ser utilizada no diagnóstico da infecção por esses principais agentes causadores de epididimite (Saunders *et al.* 2007). Apesar do sêmen ser considerado como espécime de escolha para o diagnóstico direto de infecções por *A. seminis* e *H. somni*, amostras de urina podem ser utilizadas como espécimes alternativas auxiliando no diagnóstico direto desses dois agentes (Moustacas *et al.* 2013).

Kim (2014) padronizou a PCR multiplex como ferramenta diagnóstica capaz de detectar simultaneamente o DNA de *Brucella sp.*, *Brucella ovis*, *A. seminis*, *Leptospira sp.*, *Neospora caninum* e *Toxoplasma gondii* no sêmen ovino. Essa técnica molecular demonstrou ser um método de diagnóstico rápido, eficaz, sensível e com excelente custo-benefício.

### 3.8 Prevenção e controle

Como medidas profiláticas, é recomendado eliminar carneiros reagentes/infectados, realizar testes sorológicos semestrais em uma porcentagem significativa do rebanho ovino, adquirir somente animais comprovadamente negativos, segregando ovinos machos mais velhos dos mais jovens para evitar possível infecção (Marques, 2006) permitir a entrada de carneiros no rebanho somente mediante exames clínico e sorológico negativos, realizar avaliação clínica dos ovinos e exames laboratoriais frequentemente antes do período de monta (Embrapa, 2023) e após a estação de monta ou no período da reprodução (Marques, 2006).

Para controle da infecção por *B. ovis* existe a vacina atenuada de *B. melitensis*, porém a vacinação é recomendada apenas em países com alta prevalência de *B. ovis* e com casos de infecções por *B. melitensis*. Como o Brasil é uma área livre de *B. melitensis*, não é indicado o uso dessa vacina. Em casos de ovinos positivos é recomendado o descarte sanitário (Marques, 2006).

Existem estudos recentes no Brasil que são promissores acerca do desenvolvimento da vacina contra *B. ovis*, como descrito nos trabalhos de Silva *et al.* (2015a e 2015b) que demonstraram que a cepa mutante *B. ovis*  $\Delta$ abcBA encapsulada com alginato induz proteção em camundongos e imunidade nos carneiros contra infecção experimental por *B. ovis*.

O “Programa Nacional de Sanidade dos Caprinos e Ovinos - PNSCO” através da Instrução Normativa n. 87 da Secretaria de Defesa Agropecuária, de 10 de

dezembro de 2004, aprovou o Regulamento Técnico do PNSCO, com o controle e erradicação das doenças de caprinos e ovinos, por meio de ações sanitárias e de vigilância epidemiológica executada pelos serviços oficiais e médicos veterinários cadastrados. Dentre as estratégias de atuação estão o cadastro de estabelecimentos, controle de trânsito de animais, certificação de estabelecimentos, cadastramento de Médicos Veterinários do setor privado e credenciamento de laboratórios para realização de exames diagnósticos das doenças de controle oficial, entre elas *B. ovis* (Brasil, 2009).

## REFERÊNCIAS

AITKEN, R. J.; BUCKINGHAM, D. W.; BRINDLE, T.; GÓMEZ, E.; PADEIRO, H. W. G.; IRVINE, D. S. Analysis of sperm movement in relation to the oxidative stress created by leukocytes in washed sperm preparations and seminal plasma. **Human Reproduction**, v.10, p.2061-2071, 1995.

AL-KATIB, W.A.; DENNIS, S.M. Early sequential findings in the genitalia of rams experimentally infected with *Actinobacillus seminis*. **New Zealand Veterinary Journal**, v.56, p.50-54, 2008.

ALVES, F. S. F.; PINHEIRO, R. R.; ANDRIOLI, A.; FACCIOLI, P. Y.; VECHI, J. L. A.; ALVES, C.; SANTOS, F. A. Considerações sobre o diagnóstico sorológico da brucelose ovina no Brasil - Uma revisão. **Revista Brasileira de Higiene e Sanidade Animal**, v. 11, n. 3, p. 354-364, 2017.

BAYNES, I.D.; SIMMONS, G.C. Ovine epididymitis caused by *Actinobacillus seminis*. **Australian Veterinary Journal**, v.36, p.454-459, 1960.

BEZERRA, M. J. G.; SANTOS, A. S.; CRUZ, J. A. L. O.; KUNG, E. S.; SÁ, S. G.; JABOUR, F. F.; BRITO, M. F.; MOTA, R. A. Epididimite ovina por *Actinobacillus seminis* no Estado de Pernambuco. **Pesquisa Veterinária Brasileira**, v. 32, p. 369-373, 2012.

BIBERSTEIN, E.L.; MCGOWAN, B.; OLANDER, H.; PC, K. Epididymitis in ram: Studies on pathogenesis. **The Cornell Veterinarian**, v.54, n.1, p.27-41, 1964.

BRASIL. Ministério da Agricultura, Pecuária e Abastecimento. Programa Nacional de Sanidade dos Caprinos e Ovinos (PNSCO). **Secretaria de Defesa Agropecuária – Departamento de Saúde Animal**, Brasília, 2009.

BURGESS, G. W. Ovine contagious epididymitis: a review. **Veterinary Microbiol**, v. 7, p. 551-575, 1982.

CARVALHO JÚNIOR, C. A.; XAVIER, M. N.; COSTA, L. F.; SILVEIRA, S. S.; SANT'ANNA, F. M.; BORGES, A. M.; GOUVEIA, A. M. G.; SANTOS, R. L. Agentes infecciosos que podem promover infertilidade em machos da espécie ovina. **Revista**

**Brasileira de Reprodução Animal**, v. 34, p. 160-167, 2010.

CARVALHO JÚNIOR, C. A.; MOUSTACAS, V. S.; XAVIER, M. N.; COSTA, E. A.; COSTA, L. F.; SILVA, T. M. A.; PAIXÃO, T. A.; BORGES, A. M.; GOUVEIA, A. M. G.; SANTOS, R. L. Andrological, pathologic, morphometric, and ultrasonographic findings in rams experimentally infected with *Brucella ovis*. **Small Ruminant Research**, v. 102, n. 2-3, p. 213-222, 2012.

CLAXTON, P.D.; EVERETT, R.E. Recovery of an organism resembling *Histophilus ovis* from a ram. **Australian Veterinary Journal**, v.42, p.457-458, 1966.

COSTA, F. L. A.; SILVA, S. M. M. S.; NASCIMENTO, E. F. Avaliação patológica de testículos e epidídimos de ovinos deslanados da região semi-árida do Estado do Piauí. **Arquivo Brasileiro de Medicina Veterinária e Zootecnia**, v. 59, p. 1110-1116, 2007.

COSTA, E. A.; SANT'ANA, F. M.; CARVALHO, C. J. S.; MOUSTACAS, V. S.; SILVA, S. M. M. S.; PAIXÃO, T. A.; SANTOS, R. L. Diagnosis of *Brucella ovis* infection by serology and PCR in urine samples from naturally infected rams in the State of Piauí. **Arquivo Brasileiro de Medicina Veterinária e Zootecnia**, v. 64, n. 3, p. 751-754, 2012.

DÍAZ-APARICIO, E.; TENORIO-GUTIÉRREZ, V. R.; ARELLANO-REYNOSO, B.; ENRÍQUEZ-VERDUGO, I.; AGUILAR-ROMERO, F. Pathogenicity of different strains of *Histophilus somni* in the experimental induction of ovine epididymitis. **Canadian Journal of Veterinary Research**, v. 73, n. 2, p. 157, 2009.

ECKSTEIN, C.; MOUSTACAS, V. S.; LOPES, L. B.; MOL, J. P. S.; GOMES, S. C.; DOS SANTOS, R.; CASTRO, B. G.; SANTOS, R. L. Differential diagnosis of infectious reproductive diseases in sheep flocks of Mato Grosso State, Brazil. **Small Ruminant Research**, v. 153, p. 158-162, 2017.

EMBRAPA. Centro de Inteligência e Mercado de Caprinos e Ovinos. Brucelose ovina. 2023. Disponível em: <https://www.embrapa.br/cim-inteligencia-e-mercado-de-caprinos-e-ovinos/zoossanitaria-brucelose>. Acesso em: 06 de setembro de 2023.

GOMES, M. J. P.; DRIEMEIER, D.; BONETTI, A. L.; EIDT, M. AZAMBUJA, D. R. Epididimite ovina: isolamento de *Actinobacillus seminis*, no RS - Brasil. **Arquivos da Faculdade de Veterinária. UFRGS**, v. 29, n. 1, p. 55-58, 2001.

GREGORY, L.; RIZZO, H.; MEIRA JUNIOR, E.B. S.; LINS, G. J. V.; LINS, G. P. V.; PINHEIRO, E. S. Relato do primeiro caso de orquite e epididimite unilateral ovina causada por *Actinobacillus seminis* no estado de São Paulo, Brasil. **Revista Brasileira de Reprodução Animal**, v. 33, n. 2, p. 105-107, 2009.

GUNSON, R.; BENNETT, S.; MACLEAN, A.; CARMAN, W. Using multiplex real time PCR in order to streamline a routine diagnostic service. **Journal of Clinical Virology**, v.43, p.372-375, 2008.



HAJTÓS, I.; FODOR, L.; GLÁVITS, R.; VARGA, J. Isolation and characterization of *Actinobacillus seminis* strains from ovine semen samples and epididymitis. **Journal of Veterinary Medicine, Series B**, v. 34, n. 1-10, p. 138-147, 1987.

HENKEL, R.; KIERSPEL, E.; STALF, T.; MEHNERT, C.; MENKVELD, R.; TINNEBERG, H.; SCHILL, W.; KRUGER, T. F. Effect of reactive oxygen species produced by spermatozoa and leukocytes on sperm functions in non-leukocytospermic patients. **Fertility and sterility**, v.83, p.635-642, 2005.

HUGHES, K.L.; CLAXTON, P.D. *Brucella ovis* infection. 1. An evaluation of microbiological, serological and clinical methods of diagnosis in the ram. **Australian Veterinary Journal**, v.44, p.41-47, 1968.

KIM, P. C. P. **Padronização de PCR multiplex para detecção de agentes infecciosos no sêmen ovino**. 2014. Dissertação (Mestrado em Ciência Animal Tropical) - Universidade Federal de Pernambuco, 2014.

LOW, J.C.; GRANHAM, M.M. *Histophilus ovis* epididymitis in a ram in the UK. **The Veterinary Record**, v.117, p.64-65, 1985.

MARKOULATOS, P.; SIAFAKAS, N.; MONCANY, M. Multiplex polymerase chain reaction: a practical approach. **Journal of Clinical Laboratory Analysis**, v.16(1), p.47-51, 2002.

MARQUES, A. P. R. **Caracterização soropidemiológica da infecção por vírus Maedi-visna e *Brucella ovis* em ovinos do estado de Minas Gerais**. Dissertação (Mestrado em Medicina Veterinária Preventiva). Universidade Federal de Minas Gerais, Belo Horizonte, 2006.

MCVEY, D. S.; KENNEDY, M.; CHENGAPPA, M. M. **Microbiologia Veterinária**. Tradução de José Jurandir Fagliari. 3ed. Rio de Janeiro: Guanabara Koogan, 2017. Título original: Veterinary Microbiology.

MOUSTACAS, V. S., SILVA, T. M. A.; COSTA, L. F.; XAVIER, M. N.; CARVALHO JÚNIOR, C. A.; COSTA, É. A.; PAIXÃO, T. A.; SANTOS, R. L. Species-specific multiplex PCR for the diagnosis of *Brucella ovis*, *Actinobacillus seminis*, and *Histophilus somni* infection in rams. **BMC Veterinary Research**, v. 9, n. 1, p. 1-8, 2013.

MOUSTACAS, V. S.; SILVA, T. M. A.; COSTA, L. F.; CARVALHO JÚNIOR, C. A.; SANTOS, R. L.; PAIXÃO, T. A. Clinical and pathological changes in rams experimentally infected with *Actinobacillus seminis* and *Histophilus somni*. **The Scientific World Journal**, v. 2014, 2014.

NÁREZ, G. M.; APARICIO, E. D.; ALVARÉZ, J. F. M.; ROMERO, F. A.; GUEMES, F. S. Epididymitis ovina: Estudios bacteriológico y serológico. **Veterinaria México**, v. 30, n. 4, p. 329-336, 1999.

NASCIMENTO, E. F.; SANTOS, L. S.; EDWARDS, J. F. In: SANTOS, R. L.; ALESSI, A.

C. **Patologia Veterinária**. São Paulo: Roca, 2014. p. 877-878.

RAMOS, A. A.; SCHENCK, J. A. P.; VASCONCELLOS, L. D.; PRADO, O. T. G.; FERNANDES, J. C. T.; BLOBEL, H. Epididimite ovina. Levantamento clínico no Rio Grande do Sul. **Pesquisa Agropecuária Brasileira**, v. 1, n. 1, p. 211-213, 1966.

RIZZO, H.; GREGORY, L.; PINHEIRO, E. S.; DE CARVALHO, A. F.; SANTANA, R. L.; SILVA, L. M. P. Incidência de *Brucella ovis* em ovinos com histórico de distúrbios reprodutivos no estado de São Paulo, Brasil. **Ciência Animal Brasileira**, p. 591-596, 2009.

RIZZO, H.; GREGORY, L.; CARVALHO, A. F.; PINHEIRO, E. S. Primeiro relato de isolamento de *Histophilus somni* em ovino com quadro de endometrite no Brasil. **Revista Brasileira de Reprodução Animal**, v. 36, n. 2, p. 136-138, 2012.

ROBERTS, D. A. New pathogen from a ewe with mastitis. **Australian Veterinary Journal**, v.32, p.330-332, 1956.

RODRIGUES, M. A. **Detecção dos principais agentes causadores da epididimite infecciosa ovina no estado do Tocantins**. 2020. Dissertação (Mestrado em Sanidade Animal e Saúde Pública nos Trópicos) - Universidade Federal do Tocantins. Araguaína. 2020.

SANTOS, R. L.; POESTER, F. P.; LAGE, A. P. Infecção por *Brucella ovis*. **Cad. Téc. Vet. Zootec.**, v.47, p.42-56, 2005.

SAUNDERS, V. F.; REDDAKLIFF, L. A.; BERG, T.; HORNITZKY, M. Multiplex PCR for the detection of *Brucella ovis*, *Actinobacillus seminis* and *Histophilus somni* in ram semen. **Australian Veterinary Journal**, v. 85, n. 1-2, p. 72-77, 2007.

SCARCELLI, E.; GENOVEZ, M. E.; CARDOSO, M. V.; CAMPOS, F. R.; MIYASHIRO, S.; PIATTI, R. M.; TEIXEIRA, S. R.; STEFANO, E.; OKUDA, L. H.; PITUCO, E. M. Abortamento e morte embrionária em receptoras bovinas por *Histophilus somni* (*Haemophilus somnus*). *Acta Sci Vet*, v.32, p.59-64, 2004.

SILVA, A. P. C.; MACÊDO, A. A.; SILVA, T. M. A.; XIMENES, L. C. A.; BRANDÃO, H. M.; PAIXÃO, T. A.; SANTOS, R. L. Protection provided by an encapsulated live attenuated  $\Delta abcBA$  strain of *Brucella ovis* against experimental challenge in a murine model. **Clinical and Vaccine Immunology**, v.22, n. 7, p.789-797, 2015a.

SILVA, A. P. C.; MACEDO, A. A.; COSTA, L. F.; ROCHA, C. E.; GARCIA, L. N. N.; FARIAS, J. R. D.; GOMES, P. P. R.; TEIXEIRA, G. C.; FONSECA, K. W. J.; MAIA, A. R. F.; NEVES, G. G.; ROMÃO, E.L.; SILVA, T. M. A.; MOL, J. P. S.; OLIVEIRA, R. M.; ARAÚJO, M. S. S.; NASCIMENTO, E. F.; MARTINS-FILHO, O. A.; BRANDÃO, H. M.; PAIXÃO, T. A.; SANTOS, R. L. Encapsulated *Brucella ovis* lacking a putative ATP-binding cassette transporter ( $\Delta abcBA$ ) protects against wild type *Brucella ovis* in Rams. **Plos One**, v.10, p.1-18, 2015b.

SPONENBERG, D. P.; CARTER, M. E.; CARTER, G. R.; CORDES, D. O.;

STEVENS, S. E.; VEIT, HH. P. Suppurative epididymitis in a ram infected with *Actinobacillus seminis*. **Journal of the American Veterinary Medical Association**, v.182, p.990-991, 1983.

TONDER, E. M. V. Infection of rams with *Actinobacillus seminis*. **Journal of the South African Veterinary Association**, v.44, p.235-240, 1973.

VIANA, R. B. Sanidade na reprodução. In: OLIVEIRA, M. E. F.; TEIXEIRA, P. P. M.; VICENTE, W. R. R. **Biotécnicas reprodutivas em ovinos e caprinos**. São Paulo: MedVet, 2013. p. 258-269.

WALKER, R. L.; LEAMASTER, B. R. Prevalence of *Histophilus ovis* and *Actinobacillus seminis* in the genital tract of sheep. **American journal of veterinary research**, v. 47, n. 9, p. 1928-1930, 1986.

## **CAPÍTULO II - ARTIGO 1 - DETECÇÃO DE *BRUCELLA OVIS*, *ACTINOBACILLUS SEMINIS* E *HISTOPHILUS SOMNI* COMO CAUSADORES DA EPIDIDIMITE INFECCIOSA NO SÊMEN DE REPRODUTORES OVINOS NO TOCANTINS ATRAVÉS DO DIAGNÓSTICO MOLECULAR**

### **RESUMO**

A Epididimite infecciosa ovina é uma enfermidade que promove perdas econômicas consideráveis no rebanho ovino em decorrência da falha reprodutiva que promove subfertilidade e infertilidade. O objetivo deste estudo foi detectar os principais agentes causadores da epididimite infecciosa ovina no sêmen de reprodutores em 21 propriedades no estado do Tocantins por meio da PCR multiplex espécie-específico. Foi realizado o exame físico-reprodutivo externo de 88 carneiros, e posteriormente, submetidos a colheita de amostra de sêmen. Na avaliação físico-reprodutiva externa foram identificadas lesões em 14,77% (13/88) dos ovinos, como assimetria epididimária e assimetria testicular, além de alterações sugestivas de dermatite em bolsa escrotal, granulomaorquite e postite. As frequências de detecção de *B. ovis* (50,0%), *A. seminis* (29,5%) e *H. somni* (27,2%) por PCR multiplex foram comparadas pelo Teste Exato de Fisher, utilizando o software GraphPad Prisma 5.0. Além disso, 28,3% foram identificados com coinfeção por 2 ou 3 agentes. Dos 13 animais com alterações, 69,2% foram positivos para *B. ovis* e 7,6% para os 3 agentes simultaneamente. Foram detectados os principais agentes causadores de epididimite infecciosa no rebanho ovino tocantinense, sendo *B. ovis* o agente de maior frequência nos animais com alterações características da enfermidade.

**Palavras-chave:** Epididimite. PCR. Multiplex. Carneiro.

### **ABSTRACT**

Infectious ovine epididymitis is a disease that causes considerable economic losses in rams flocks as a result of reproductive failure that leads to subfertility and infertility. The aim of this study was to detect the main causative agents of infectious ovine epididymitis in the semen of breeding animals on 21 properties in Tocantins state using multiplex species-specific PCR. An external physical and reproductive examination was carried out on 88 rams, which were then submitted to semen sampling. In external physical-reproductive evaluation, lesions were identified in 14.77% (13/88) of rams, such as epididymal asymmetry and testicular asymmetry, as well as alterations suggestive of dermatitis in scrotum, granuloma (orchitis) and postitis. *B. ovis* (50,0%), *A. seminis* (29,5%) and *H. somni* (27,2%) frequencies detection, by multiplex PCR were compared by Fisher's Exact Test, using GraphPad Prisma 5.0 software. In addition, 28.3% were identified with co-infection by 2 or 3 agents in the same animal. Of 13 animals with alterations, 69.2% were positive for *B. ovis* and 7.6% for all 3 agents simultaneously. The main causative agents of infectious epididymitis in the Tocantins ram flock were detected, with *B. ovis* identified as the most frequent agent in animals with disease characteristic alterations.

**Keywords:** Epididymitis. PCR. Multiplex. Rams.

## 1. Introdução

Uma das principais doenças reprodutivas que acometem os ovinos é a epididimite infecciosa (Moustacas *et al.* 2015). Essa enfermidade causa elevadas perdas econômicas, em decorrência da falha reprodutiva que promove redução da fertilidade ou até mesmo infertilidade (Gomes *et al.* 2001).

A epididimite infecciosa ovina está associada a processos inflamatórios que acometem o epidídimo dos carneiros e envolve agentes bacterianos, fungos, micoplasmas e vírus (Gomes *et al.* 2001). Essa enfermidade pode ser ocasionada por uma variedade de agentes etiológicos, como: *Actinobacillus lignieresii*, *Chlamydia psittaci*, *Corynebacterium pseudotuberculosis*, *Escherichia coli*, *Trueperella (Arcanobacterium) pyogenes*, *Mannheimia haemolytica*, *Pasteurella multocida* e *Yersinia pseudotuberculosis* (Burgess, 1982; Moustacas *et al.* 2013). No entanto, os mais comuns são: *Brucella ovis*, *Actinobacillus seminis* e *Histophilus somni* (Carvalho Júnior *et al.* 2010).

A avaliação dos animais é essencial para verificar os sinais clínicos sugestivos da epididimite infecciosa (Moustacas *et al.* 2014) podendo ser identificado aumento de volume nos testículos e epidídimos, sensibilidade à palpação, temperatura local aumentada e atrofia testicular bilateral, além de conteúdo purulento no epidídimo (Bezerra *et al.* 2012).

No entanto, é necessário a realização de exames complementares para realizar a confirmação do diagnóstico (Moustacas *et al.* 2014). De acordo com Alves *et al.* (2017) é preciso correlacionar a sorologia juntamente a outros métodos para confirmação, como o isolamento do agente ou PCR.

Saunders *et al.* (2007) citam que a Reação em Cadeia da Polimerase (PCR) deve ser utilizada associada à cultura, entretanto, quando tiver que optar pelo uso de apenas um dos dois testes, a PCR é a alternativa mais célere que a cultura de amostras de sêmen.

Diante da importância da epididimite infecciosa ovina, das perdas ocasionadas aos produtores e com a perspectiva de utilização de novas ferramentas mais sensíveis e mais específicas que surgiram como uma opção para suprir e auxiliar na demanda clínica e laboratorial, para o rápido diagnóstico diferencial de muitas afecções na medicina veterinária, justifica-se o desenvolvimento deste

estudo.

## **2. Material e métodos**

### **2.1 Ovinos**

De acordo com o Instituto Brasileiro de Geografia e Estatística (2022), a população de ovinos no Estado do Tocantins é estimada em 106.157. Para calcular o número amostral, foi utilizada a ferramenta Epitools disponível em <http://epitools.ausvet.com.au>. De acordo com o cálculo amostral de detecção do desfecho em 50% (considerando ocorrência desconhecida em determinado rebanho) com intervalo de confiança de 95% e erro estatístico de 5% (Costa *et al.* 2016), o número mínimo de animais para o estudo é de 73 animais. Foram utilizados 88 reprodutores ovinos neste estudo.

### **2.2 Escolha das propriedades e dos reprodutores**

A escolha das propriedades foi efetuada de acordo com a regionalização pactuada no Plano Plurianual PPA-2020/2023 realizado pela Secretaria da Fazenda e Planejamento do Estado. Esta proposta metodológica do governo visa proporcionar um planejamento mais estratégico em suas ações, e assim divide o estado do Tocantins em 10 regiões: Central (Palmas), Sul (Gurupi), Sudeste I (Taguatinga), Sudeste II (Natividade), Bico do Papagaio (Araguatins), Norte (Araguaína), Noroeste (Colinas do Tocantins), Nordeste (Pedro Afonso), Jalapão (São Félix do Tocantins) e Oeste (Paraíso do Tocantins) (Sefaz, 2019).

Para identificar as propriedades, foi realizada busca ativa através de contato com a Agência de Defesa Agropecuária do Estado do Tocantins (ADAPEC), entre os criadores de ovinos da região e Médicos Veterinários atuantes na área de ovinocultura. Entretanto, houve dificuldades no momento de fazer um cálculo amostral adequado, em decorrência da inconsistência de dados entre o número de animais presentes na propriedade, a quantidade e caracterização disponibilizada para rastreio pela ADAPEC.

Foram selecionadas 21 propriedades rurais das dez regiões do Estado do Tocantins, que criavam ovinos. Para realizar a seleção dos ovinos foram adotados alguns critérios, dando prioridade para propriedades com o maior número de machos não castrados e maduros sexualmente, disponibilidade de transporte,

recursos humanos e financeiros.

Anteriormente ao deslocamento da equipe ir na propriedade para fazer a coleta do material, foi realizado contato com o criador combinando a data e o horário. Foram coletadas amostras de sêmen de 88 reprodutores pertencentes às dez regiões do Estado do Tocantins. A coleta das amostras foram realizadas aleatoriamente nos ovinos clinicamente sadios e não sadios, machos, não castrados, acima de um ano e de raças variadas.

O presente estudo foi aprovado pelo Comitê de Ética no Uso de Animais (CEUA) da Universidade Federal do Tocantins sob o protocolo nº 23101.005639/2016-14.

### 2.3 Exame físico do aparelho reprodutor externo

Foi realizada a avaliação físico-reprodutiva externa, com os animais em estação, por meio da palpação dos testículos e dos epidídimos para verificar sensibilidade, consistência e simetria, se havia presença de lesões na bolsa escrotal, prepúcio e pênis (Carvalho Júnior, 2010).

### 2.4 Colheita de material e processamento das amostras

A colheita do sêmen foi realizada através de vagina artificial e, quando necessário, com o auxílio de eletroejaculação. Amostras de aproximadamente 3 ml foram acondicionadas em tubos estéreis de fundo cônico do tipo Falcon de 15 ml e devidamente armazenadas em caixa isotérmica com gelo, em temperatura entre 2 a 8°C, para o transporte até o laboratório. No laboratório da Universidade Federal do Tocantins, com uso de fluxo laminar, foram aliqüotadas em microtubos de 1,5 ml e acondicionadas a – 20°C. Posteriormente, as amostras foram enviadas para o Laboratório de Patologia Molecular da Universidade Federal de Minas Gerais (UFMG) para extração do DNA e realização da PCR multiplex.

### 2.5 Extração de DNA

A extração de DNA foi conduzida conforme o método fenol/clorofórmio (Matrone *et al.* 2009; Moustacas *et al.* 2013). Foi utilizado 0,5 mL de sêmen para extração de DNA. Em seguida adicionado 0,5 mL de tampão TE (10 mM Tris-HCl pH

8,0, 1 mM EDTA, pH 8,0) seguido de repetidas centrifugações a 13.000 x g por 5 minutos (3 a 4 vezes) e descartado o sobrenadante, até que este ficasse translúcido. Após lavagens, o precipitado foi ressuspenso em tampão Tris-EDTA (10 mM Tris-HCl pH 8,0, 25 mM EDTA pH 8,0, 100 mM NaCl), com incubação em termobloco a 80°C por 10 minutos e logo em seguida foram acrescentados 50 µL de SDS a 10% (BioAgency, Brasil) e 10 µL de proteinase K (20 mg/mL) (Invitrogen, Brasil), seguido de incubação a 37°C por 24h. Após a segunda incubação, foram acrescentados 500 µL de fenol equilibrado (GE Healthcare, Brasil) com posterior centrifugação a 13.000 x g por 5 minutos. Na sequência, 400 µL do sobrenadante foram colocados em um novo microtubo de 1,5 mL, acrescentando-se 400 µL de fenol-clorofórmio (1:1). Uma nova centrifugação foi realizada nas amostras a 13.000 x g por 5 minutos, sendo transferido/ 300 µL da fase aquosa para um novo microtubo de 1,5 mL com acréscimo de 300 µL de álcool isopropílico. Em seguida, as amostras foram homogeneizadas por inversão e mantidas a -20°C de 12 a 18 horas. Posteriormente, as amostras foram centrifugadas a 13.000 x g por 30 minutos para a precipitação do DNA. O precipitado de DNA formado foi lavado com 1000 µL de etanol a 70% seguido de centrifugação a 13.000 x g por 20 minutos. O precipitado final foi ressuspenso em 30 µL de tampão TE e incubado a 56°C durante 30 minutos.

Ao final do processo, a pureza e concentração de DNA das amostras foram avaliadas por espectrofotometria (SmartSpec, BioRad, EUA), mensurando a densidade óptica a 260 nm para DNA e a 280 nm para proteínas. Todas as amostras de DNA foram armazenadas a -20°C até a realização da PCR multiplex.

## 2.6 PCR Multiplex

Para a reação de PCR multiplex foram utilizados os seguintes inicializadores: para detecção de *B. ovis* - FWD 5'-GCCTACGCTGAAACTTGCTTTTG-3' e REV 5'-ATCCCCCATCACCATAACCGAAG-3'); *A. seminis* - FWD 5'-CTTATCTTTCTTAAGCCCTGAC;-3' e REV 5'-AAGAAAAAGACGAAGAGACATT-3'); *H. somini* - FWD 5'- GAAGGCGATTAGTTTAAGAG-3' e REV 5'-ACTCGAGCGTCAGTATCTTC-3') (Appuhamy *et al.* 1998; Saunders *et al.* 2007; Xavier *et al.* 2010). A reação de multiplex foi realizada utilizando uma solução de volume final de 31 µL, contendo 22 µL de PCR supermix (Invitrogen) com 1.65 mM MgCl<sub>2</sub>, suplementado com 0,5 µL de MgCl<sub>2</sub>, 1 µL de cada inicializador (25mM) e



200-500ng de DNA. Os parâmetros de amplificação utilizados foram: 94°C por 2 minutos, seguido de 35 ciclos de 94°C por 30s, 55°C por 30 segundos e 72 °C por 1 minuto e extensão final de 72°C por 6 minutos. Os produtos da PCR foram separados utilizando eletroforese em gel de agarose (Invitrogen) a 1,8%. Os produtos amplificados foram 228pb, 436 pb e 313pb para *B. ovis*, *A. seminis* e *H. somni*, respectivamente.

### 2.7 Análise estatística

As frequências de detecção de *B. ovis*, *A. seminis* e *H. somni* por PCR multiplex foram comparadas pelo Teste Exato de Fisher, utilizando o software GraphPad Prisma 5.0 (GraphPad Prisma software, Inc 5.0, EUA).

## 3. Resultados

Na avaliação físico-reprodutiva foram detectados seis (6) diferentes alterações clínicas, sendo elas: assimetria epididimária, assimetria testicular, dermatite em bolsa escrotal, aumento de volume na cauda do epidídimo esquerdo com aspecto circular e firme à palpação (sugestivo de granuloma), edema da bolsa escrotal (sugestivo de orquite) e postite. Essas alterações identificadas representam 14,77% (13/88) dos ovinos do estudo, sendo também verificado o aumento de sensibilidade na cauda do epidídimo esquerdo e direito em um dos treze animais (Tabela 1).

**Tabela 1.** Alterações detectadas na avaliação físico-reprodutiva de reprodutores ovinos no estado do Tocantins, ano de 2020

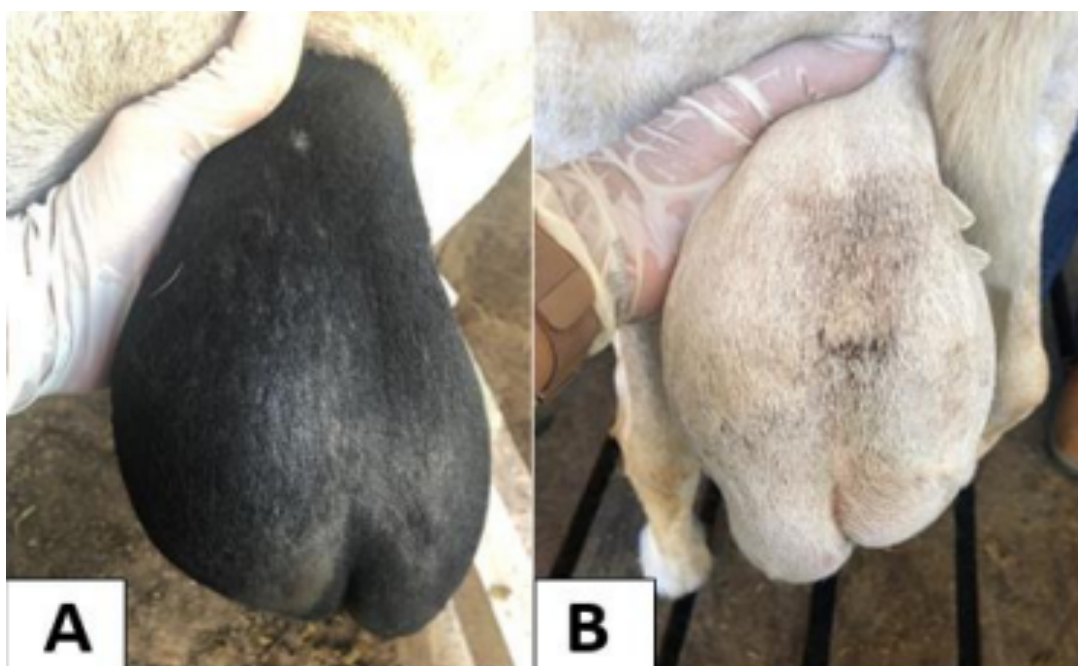<b>Alterações</b>	<b>Quantidade de animais com a alteração</b>	<b>%</b>
Assimetria epididimária	3	23,08
Assimetria testicular	2	15,38
Dermatite em bolsa escrotal	1	7,69

Aumento de volume na cauda do epidídimo esquerdo com aspecto circular e firme à palpação (sugestivo de granuloma)	5	38,47
Edema de bolsa escrotal (sugestivo de orquite)	1	7,69
Postite	1	7,69
<b>Total de alterações</b>	<b>13</b>	<b>100</b>

Fonte: Dados da pesquisa (2023).

Uma das principais alterações identificadas durante a avaliação físico-reprodutiva foi a assimetria epididimária, conforme ilustrado nas figuras 1(A) e (B).

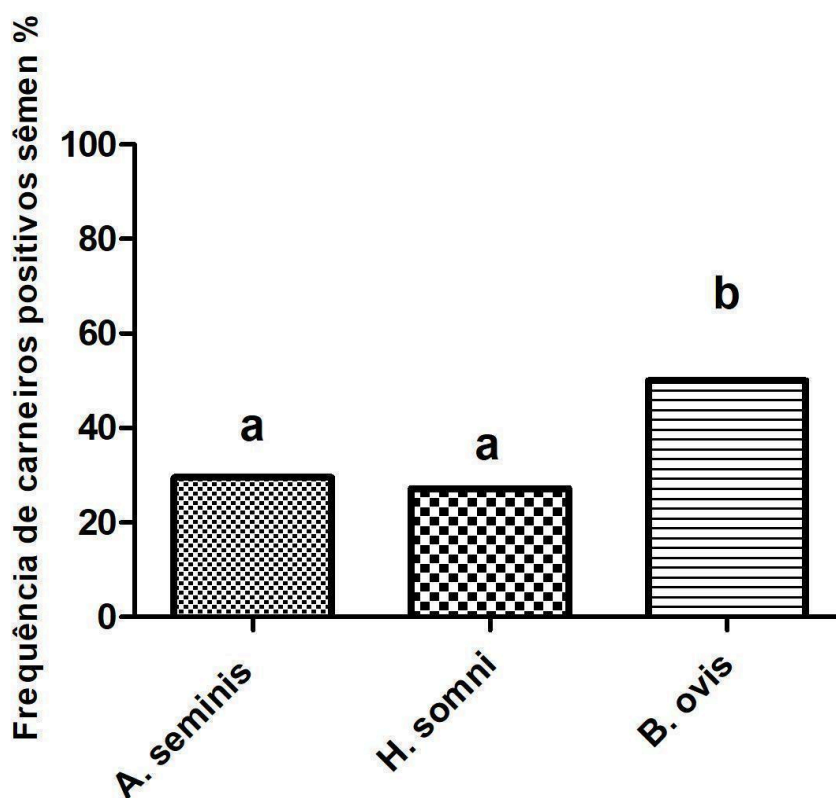
**Figura 1:** (A) Assimetria epididimária moderada associada a aumento de volume da bolsa escrotal por edema e (B) Assimetria epididimária intensa por aumento de volume da cauda do epidídimo esquerdo, em ovinos no ano de 2020



Fonte: Rodrigues, 2020.

A frequência de detecção por PCR multiplex espécie-específico dos principais agentes causadores da epididimite infecciosa ovina, demonstraram que houve identificação de *A. seminis* em 29,5% (26/88) das amostras de sêmen, 27,2% (24/88) para *H. somni* e 50% (44/88) para *B. ovis* (Figura 2).

**Figura 2.** Frequências de detecção de *Actinobacillus seminis*, *Histophilus somni* e *Brucella ovis* por PCR multiplex espécie-específico em amostras de sêmen de reprodutores ovinos no Estado do Tocantins, ano de 2020.



\*Letras diferentes indicam diferença estatística entre os grupos ( $P \leq 0,05$ ).

Fonte: Dados da pesquisa (2023).

Foi observado que 30,7% (27/88) dos animais foram negativos, 40,9% (36/88) foram reagentes apenas para um dos microrganismos e 28,3% (25/88) apresentaram co-infecção (Tabela 2).

**Tabela 2.** Frequências absoluta e relativa da detecção de *Actinobacillus seminis*, *Histophilus somni* e *Brucella ovis* por PCR multiplex espécie-específico de amostras de sêmen de reprodutores ovinos do Estado do Tocantins no ano de 2020.

PCR multiplex	N	%
Animais negativos para os 3 agentes	27	30,7%
Positivos somente <i>A. seminis</i>	2	2,3%
Positivos somente <i>H. somni</i>	0	0,0%
Positivos somente <i>B. ovis</i>	34	38,6%
Positivos <i>A. seminis</i> + <i>H. somni</i>	15	17,0%
Positivos <i>A. seminis</i> + <i>B. ovis</i>	1	1,1%
Positivos <i>H. somni</i> + <i>B. ovis</i>	1	1,1%
Positivos <i>A. somni</i> + <i>H. somni</i> + <i>B. ovis</i>	8	9,1%
<b>TOTAL</b>	<b>88</b>	<b>100,0%</b>

Fonte: Dados da pesquisa (2023).

Foi possível observar que dos 13 (treze) animais identificados com alterações na avaliação físico-reprodutiva externa; 69,2% (9/13) foram positivos para *B. ovis*; 7,6% (1/13) positivo para os 3 agentes simultaneamente, e 23,1% (3/13) negativos para ambos os agentes (Apêndice - Quadro 2).

Das 10 regiões do Estado do Tocantins, a região Central (78,6%), Norte (37%) e Noroeste (53,3%) apresentaram maior frequência de positividade para *B. ovis*. Além disso, a região Norte também apresentou maior frequência de positivos para *A. seminis* (44,4%) e *H. somni* (44,4%) (Apêndice - Quadro 3).

#### 4. Discussão

Esse é o primeiro trabalho que fez a detecção da *B. ovis*, *A. seminis* e *H. somni* associado a epididimite infecciosa no rebanho ovino tocantinense utilizando uma ferramenta molecular, demonstrando que há evidências da doença no rebanho ovino do Estado do Tocantins.

As alterações clínicas do aparelho reprodutivo dos carneiros avaliados nesse estudo se assemelham às obtidas por Eckstein *et al.* (2017), em que observaram sinais clínicos compatíveis com epididimite em 13/83 reprodutores ovinos, verificando assimetria testicular e/ou epididimária e consistência testicular anormal.

Bezerra *et al.* (2012) em estudo semelhante, identificaram durante a avaliação clínica de ovinos diagnosticados com epididimite e orquite, que os animais

apresentavam testículos e epidídimos com volume maior, apresentando sensibilidade à palpação, temperatura local aumentada e atrofia testicular bilateral. Contudo, é importante salientar que alguns animais podem apresentar a infecção e permanecerem assintomáticos, dificultando na suspeita diagnóstica por meio apenas de avaliação física (Nárez *et al.* 1999; Carvalho Junior *et al.* 2012).

No presente estudo, a frequência de detecção dos agentes causadores de epididimite em ovinos, foi maior para *B. ovis* com 50% (44/88) dos animais positivos; seguido de *A. seminis* com 29,5% (26/88) e *H. somni* com 27,2% (24/88). Eckstein *et al.* (2017) tiveram resultados distintos em relação aos agentes em questão em seu estudo, no qual, fizeram a detecção dos principais agentes causadores da epididimite infecciosa ovina no Mato Grosso, com amostras de sêmen através da PCR multiplex e identificaram 37,5% (27/72) carneiros positivos para *A. seminis*, 1,4% (1/72) para *H. somni* e 0% (0/72) para *B. ovis*. Enquanto que, no estudo realizado por Saunders *et al.* (2007), utilizaram 295 amostras de sêmen através da PCR multiplex e detectaram 45 animais positivos para *H. somni*, 29 para *A. seminis* e 3 para *B. ovis*.

Em um estudo realizado por Costa *et al.* (2012) no Piauí, a frequência de ovinos positivos para *B. ovis* foi de 34,4%, enquanto que neste trabalho foi de 50%, o que representa uma frequência elevada no Estado do Tocantins. De acordo com Lima *et al.* (2020) animais adquiridos sem documentação sanitária que comprovem ausência de *B. ovis* e que são levados de uma região para outra, ajudam na propagação da doença, o que pode justificar a frequência de detecção deste agente nos referidos estudos.

Na presente pesquisa, a frequência de carneiros que eliminaram *A. seminis* e *H. somni* no sêmen foi menor, quando comparados a *B. ovis*. Segundo Burgess (1982), a infecção por *A. seminis* é a segunda maior causa de epididimite em ovinos em diversas regiões do mundo, porém acometendo mais frequentemente animais jovens, ficando atrás somente da *B. ovis*. O curso da epididimite infecciosa por *A. seminis* pode ser agudo ou crônico, com lesões muito semelhantes às causadas por *B. ovis* (Al-katib; Dennis, 2007).

Dos ovinos que apresentaram alterações no trato reprodutivo externo 69,2% (9/13) foram positivos para *B. ovis* nas amostras de sêmen. No trabalho de Carvalho Júnior *et al.* (2012) foram obtidos resultados semelhantes, através do estudo

experimental com *B. ovis* em nove carneiros em que 66,7% (6/9) dos animais apresentaram alterações nos órgãos reprodutivos compatíveis com epididimite.

Dos ovinos identificados com alterações clínicas, 23,1% (3/13) foram negativos para *B. ovis*, *A. semini* e *H. somni*. Eckstein *et al.* (2017) em seu estudo, sobre a ocorrência de epididimite infecciosa no Estado do Mato Grosso obtiveram resultados que se assemelham, com 18,7% (9/48) dos animais que apresentaram alterações clínicas e foram negativo para os três agentes. Ainda segundo Eckstein *et al.* (2017), é necessário supervisionar os animais regularmente, através da utilização de ferramentas de diagnóstico que busquem o isolamento e a detecção dos agentes.

Apesar de 69,2% (9/13) dos animais terem sido identificados com alterações e positivos para *B. ovis* nas amostras de sêmen; 23,1% (3/13) apresentaram alteração na avaliação físico-reprodutiva e foram negativos para os 3 agentes pesquisados. Dessa forma, se faz necessário a realização de exames complementares para pesquisar se tem a presença de outros agentes envolvidos. De acordo com Burgess (1982) e Moustacas *et al.* (2013) a epididimite infecciosa ovina pode ser ocasionada por uma variedade de agentes etiológicos, como *Actinobacillus lignieresii*, *Chlamydia psittaci*, *Corynebacterium pseudotuberculosis*, *Escherichia coli*, *Trueperella (Arcanobacterium) pyogenes*, *Mannheimia haemolytica*, *Pasteurella multocida* e *Yersinia pseudotuberculosis* (Burgess, 1982; Moustacas *et al.* 2013).

*B. ovis* já foi identificada como causadora da epididimite infecciosa ovina em São Paulo (Rizzo *et al.* (2009), Bahia (Silva *et al.* 2009), Mato Grosso do Sul (Silva, 2010), Piauí (Costa *et al.* 2012), Minas Gerais (Costa *et al.* 2016) e Tocantins (Rodrigues, 2020). Apesar de *A. seminis* e *H. somni* serem considerados como patógenos oportunistas (Moustacas *et al.* 2014), *A. seminis* já foi identificado como causador da referida doença no Rio Grande do Sul (Gomes *et al.* 2001), São Paulo (Gregory *et al.* 2009), Pernambuco (Bezerra *et al.* 2012) e Tocantins (Rodrigues, 2020) e o *H. somni* já foi isolado em São Paulo em uma ovelha com endometrite (Rizzo *et al.* 2012) e no Mato Grosso em um ovino apresentando quadro clínico de epididimite (Eckstein *et al.* 2017). No entanto, neste estudo foram identificados animais com alterações clínicas e positivos para *B. ovis* isoladamente e em associação com outros agentes simultaneamente.

Em um estudo realizado por Eckstein e colaboradores (2017), foi isolado simultaneamente *A. seminis* e *B. ovis* em amostra de sêmen de um reprodutor. No

entanto, este é o primeiro estudo que identifica o caso de ovino que foi naturalmente infectado e diagnosticado através da ferramenta molecular como positivo simultaneamente para *B. ovis*, *A. seminis* e *H. somni* e com alteração clínica de epididimite infecciosa ovina no Brasil. Dessa forma, validando que pode haver coinfeção nos casos de epididimite em ovinos e que o sêmen é uma opção válida de amostra a ser utilizada para auxiliar no diagnóstico da doença.

A epididimite infecciosa causa elevadas perdas econômicas para os produtores, afetando na fertilidade dos machos reprodutores infectados e na produtividade do rebanho (GOMES *et al.* 2001). Dessa forma, se faz necessário a adoção de medidas de controle e prevenção da *B. ovis* no rebanho ovino do Estado do Tocantins, como: capacitação técnica dos médicos veterinários atuantes na ovinocultura, educação sanitária com os criadores de ovinos, controle do trânsito e o descarte dos animais positivos para *B. ovis*. Espera-se ainda, que essas ações contribuam na redução da disseminação e manutenção dos agentes causadores da doença.

## **5. Conclusão**

Os resultados obtidos no presente estudo indicam a presença de *B. ovis*, *A. semini* e *H. somni* no sêmen do rebanho ovino do Estado do Tocantins. A frequência de detecção foi maior para *Brucella ovis*. A detecção dos agentes associada à ocorrência de alterações no trato reprodutivo externo, indicam a ocorrência da epididimite infecciosa ovina no Estado.

## REFERÊNCIAS

- ALVES, F. S. F.; PINHEIRO, R. R.; ANDRIOLI, A.; FACCIOLI, P. Y.; VECHI, J. L. A.; ALVES, C.; SANTOS, F. A. Considerações sobre o diagnóstico sorológico da brucelose ovina no Brasil - Uma revisão. **Revista Brasileira de Higiene e Sanidade Animal**, v. 11, n. 3, p. 354-364, 2017.
- AL-KATIB, W.A.; DENNIS, S. M. Epididymal and testicular lesions in rams following experimental infection with *Actinobacillus seminis*. **New Zealand Veterinary Journal**, v.55, p.125-129, 2007.
- APPUHAMY, S.; LOW, J. C.; PARTON, R., COOTE, J. G. Specific PCR primers from the 16S–23S rRNA spacer region for the rapid detection and identification of *Actinobacillus seminis*. **Journal of Applied Microbiology**, v. 85, n. 6, p. 941-948, 1998.
- BEZERRA, M. J. G.; SANTOS, A. S.; CRUZ, J. A. L. O.; KUNG, E. S.; SÁ, S. G.; JABOUR, F. F.; BRITO, M. F.; MOTA, R. A. Epididimite ovina por *Actinobacillus seminis* no Estado de Pernambuco. **Pesquisa Veterinária Brasileira**, v. 32, p. 369-373, 2012.
- BURGESS, G. W. Ovine contagious epididymitis: a review. **Veterinary Microbiology**, v. 7, p. 551-575, 1982.
- CARVALHO JÚNIOR, C. A.; XAVIER, M. N.; Costa, L. F.; SILVEIRA, S. S.; SANT'ANNA, F. M.; BORGES, A. M.; GOUVEIA, A. M. G.; SANTOS, R. L. Agentes infecciosos que podem promover infertilidade em machos da espécie ovina. **Revista Brasileira de Reprodução Animal**, v. 34, p. 160-167, 2010.
- CARVALHO JÚNIOR, C. A. **Estudo andrológico e ultrassonográfico em carneiros durante o curso de infecção experimental por *Brucella ovis***. Dissertação (Mestrado em Ciência Animal). Universidade Federal de Minas Gerais, Belo Horizonte, 2010.
- CARVALHO JÚNIOR, C. A.; MOUSTACAS, V. S.; XAVIER, M. N.; COSTA, E. A.; COSTA, L. F.; SILVA, T. M. A.; PAIXÃO, T. A.; BORGES, A. M.; GOUVEIA, A. M. G.; SANTOS, R. L. Andrological, pathologic, morphometric, and ultrasonographic findings in rams experimentally infected with *Brucella ovis*. **Small Ruminant Research**, v. 102, n. 2-3, p. 213-222, 2012.
- COSTA, E. A.; SANT'ANA, F. M.; CARVALHO, C. J. S.; MOUSTACAS, V. S.; SILVA, S. M. M. S.; PAIXÃO, T. A.; SANTOS, R. L. Diagnosis of *Brucella ovis* infection by serology and PCR in urine samples from naturally infected rams in the State of Piauí. **Arquivo Brasileiro de Medicina Veterinária e Zootecnia**, v. 64, n. 3, p. 751-754, 2012.
- COSTA, L. F.; PESSOA, M. S.; GUIMARÃES, L. B.; FARIA, A. K. S.; MORÃO, R. P.; MOL, J. P. S.; GARCIA, L. N. N.; ALMEIDA, A. C.; GOUVEIA, A. M. G.; SILVA, M. X.; PAIXÃO, T. A.; SANTOS, R. L. Serologic and molecular evidence of *Brucella ovis* infection in ovine and caprine flocks in the State of Minas Gerais, Brazil. **BMC Research Notes**, v. 9, p. 1-5, 2016.



ECKSTEIN, C.; MOUSTACAS, V. S.; LOPES, L. B.; MOL, J. P. S.; GOMES, S. C.; DOS SANTOS, R.; CASTRO, B. G.; SANTOS, R. L. Differential diagnosis of infectious reproductive diseases in sheep flocks of Mato Grosso State, Brazil. **Small Ruminant Research**, v. 153, p. 158-162, 2017.

GOMES, M. J. P.; DRIEMEIER, D.; BONETTI, A. L.; EIDT, M. AZAMBUJA, D. R. Epididimite ovina: isolamento de *Actinobacillus seminis*, no RS - Brasil. **Arquivos da Faculdade de Veterinária. UFRGS**, v. 29, n. 1, p. 55-58, 2001.

GREGORY, L.; RIZZO, H.; MEIRA JUNIOR, E.B. S.; LINS, G. J. V.; LINS, G. P. V.; PINHEIRO, E. S. Relato do primeiro caso de orquite e epididimite unilateral ovina causada por *Actinobacillus seminis* no estado de São Paulo, Brasil. **Revista Brasileira de Reprodução Animal**, v. 33, n. 2, p. 105-107, 2009.

IBGE. Censo Agropecuário 2022. Brasil. **Instituto Brasileiro de Geografia e Estatística**, 2021. Disponível em: <https://sidra.ibge.gov.br/tabela/3939#resultado>. Acesso em 06 de outubro de 2023.

JUNIOR, C. P. B.; EVANGELISTA, A. F.; DAMASCENO, M. L.; BARBIZAN, M.; BARROS, T. D.; DE OLIVEIRA, N. T. E.; VALENTE, É. E. L. Avaliação comportamental de ovinos em pastejo. **Brazilian Journal of Development**, v. 6, n. 11, p. 89799-89810, 2020.

LIMA, A. M. C.; ALVES, F. S. F.; ALVES, S. M.; DOS SANTOS, V. W. S.; ANDRIOLI, A.; ELOY, A. M. X.; DE FARIAS, D. A.; PAULA, N. R. O.; PINHEIRO, R. R. Epidemiological characterization and risk factors associated with *Brucella ovis* infection in sheep from the states of Rio Grande do Norte, Paraíba, and Sergipe. **Semina: Ciências Agrárias**, v. 41, n. 2, p. 531-544, 2020.

MATRONE, M.; KEID, L. B.; ROCHA, V. C. M.; VEJARANO, M. P.; IKUTA, C. Y.; RODRIGUEZ, C. A. R.; FERREIRA, F.; DIAS, R. A.; FERREIRA NETO, J. S. Evaluation of DNA extraction protocols for *Brucella abortus* PCR detection in aborted fetuses or calves born from cows experimentally infected with strain 2308. **Brazilian Journal of Microbiololy**, v.40, p.480- 489, 2009.

MOUSTACAS, V. S., SILVA, T. M. A.; COSTA, L. F.; XAVIER, M. N.; CARVALHO JÚNIOR, C. A.; COSTA, É. A.; PAIXÃO, T. A.; SANTOS, R. L. Species-specific multiplex PCR for the diagnosis of *Brucella ovis*, *Actinobacillus seminis*, and *Histophilus somni* infection in rams. **BMC Veterinary Research**, v. 9, n. 1, p. 1-8, 2013.

MOUSTACAS, V. S.; SILVA, T. M. A.; COSTA, L. F.; CARVALHO JÚNIOR, C. A.; SANTOS, R. L.; PAIXÃO, T. A. Clinical and pathological changes in rams experimentally infected with *Actinobacillus seminis* and *Histophilus somni*. **The Scientific World Journal**, v. 2014, 2014.

MOUSTACAS, V. S.; SILVA, T. M. A. COSTA, E. A.; COSTA, L. F.; PAIXÃO, T.A.; SANTOS, R. L. Real-time PCR for detection of *Brucella ovis* and *Histophilus somni* in ovine urine and semen. **Arquivo Brasileiro de Medicina Veterinária e Zootecnia**,

v. 67, p. 1751-1755, 2015.

NÁREZ, G. M.; APARICIO, E. D.; ALVARÉZ, J. F. M.; ROMERO, F. A.; GUEMES, F. S. Epididimitis ovina: Estudios bacteriológico y serológico. **Veterinaria México**, v. 30, n. 4, p. 329-336, 1999.

OLIVEIRA, M. C.; RAMOS, A. T.; CUNHA, I. M.; NUNES, G. S.; CHENARD, M. G.; NOGUEIRA, V. A.; CALDAS, S. A.; HELAYEL, M. A. Enfermidades de bovinos e ovinos diagnosticadas no Estado do Tocantins. **Acta Scientiae Veterinariae**, v. 47, p. 1676, 2019.

RIZZO, H.; GREGORY, L.; PINHEIRO, E. S.; DE CARVALHO, A. F.; SANTANA, R. L.; SILVA, L. M. P. Incidência de *Brucella ovis* em ovinos com histórico de distúrbios reprodutivos no estado de São Paulo, Brasil. **Ciência Animal Brasileira**, p. 591-596, 2009.

RIZZO, H.; GREGORY, L.; CARVALHO, A. F.; PINHEIRO, E. S. Primeiro relato de isolamento de *Histophilus somni* em ovino com quadro de endometrite no Brasil. **Revista Brasileira de Reprodução Animal**, v. 36, n. 2, p. 136-138, 2012.

RODRIGUES, M. A. **Detecção dos principais agentes causadores da epididimite infecciosa ovina no estado do Tocantins**. 2020. Dissertação (Mestrado em Sanidade Animal e Saúde Pública nos Trópicos) - Universidade Federal do Tocantins. Araguaína. 2020.

SANTOS, W. S.; ALBUQUERQUE, H. J. O.; ALBUQUERQUE, H. O.; CABRAL, A. M. D.; FERREIRA, F. F. S.; SANTOS, E. S. S.; NASCIMENTO, M. I. S. S.; SANTOS, G. C. L. Diagnóstico da cadeia produtiva de caprinos e ovinos no Brasil e na Região Nordeste. **Brazilian Journal of Development**, v. 9, n. 7, p. 21283-21303, 2023.

SAUNDERS, V. F.; REDDACLIFF, L. A.; BERG, T.; HORNITZKY, M. Multiplex PCR for the detection of *Brucella ovis*, *Actinobacillus seminis* and *Histophilus somni* in ram semen. **Australian Veterinary Journal**, v. 85, n. 1-2, p. 72-77, 2007.

SEFAZ - SECRETARIA DA FAZENDA E DO PLANEJAMENTO DO ESTADO DO TOCANTINS. **Plano Plurianual, PPA-2020/2023**: Consultas Públicas - SEFAZ/TO. Palmas, Tocantins, 2019. Disponível em: <https://ppa.seplan.to.gov.br/site>

SILVA, N. S.; BARROS, I. N.; DASSO, M. G.; ALMEIDA, M. G. Á. R.; LABORDA, S. S.; ANUNCIAÇÃO, A. V. M.; MOREIRA, E. L. T.; LIMA-SILVA, A. E.; OLIVEIRA, E. M. D. Detecção de anticorpos anti-*Brucella ovis* em ovinos do estado da Bahia. **Revista Brasileira de Saúde e Produção Animal**, v.10, n.4, p.852-859, 2009.

SILVA, M. S. P. **Prevalência de brucelose ovina no município de Corumbá-fronteira Brasil/Bolívia**. 2010. Dissertação (Mestrado em Estudos Fronteiriços) - Universidade Federal de Mato Grosso do Sul, Campus do Pantanal. Corumbá. 2010.

XAVIER, M. N.; SILVA, T. M. A.; COSTA, E. A.; PAIXÃO, T. A.; MOUSTACAS, V. S.;

CARVALHO JÚNIOR, C. A.; SANT'ANNA, F. M.; RABLES, C. A.; GOUVEIA, A. M. G.; LAGE, A. P.; TSOLIS, R. M.; SANTOS, R. L. Development and evaluation of a species-specific PCR assay for detection of *Brucella ovis* infection in rams. **Veterinary Microbiology**, v. 145, n. 1-2, p. 158-164, 2010

### **CAPÍTULO III - Considerações Finais**

Alguns tópicos observados durante o trabalho dizem respeito a epididimite infecciosa ovina ser uma doença que requer atenção tanto na identificação das alterações clínicas, escolha de uma ferramenta diagnóstica que reduza o tempo de espera para o diagnóstico diferencial quanto na necessidade de medidas de prevenção e controle para evitar a propagação dos agentes causadores da doença.

O uso das novas tecnologias envolvendo a biologia molecular surgiram como uma alternativa para suprir a demanda clínica para o rápido diagnóstico diferencial de muitas afecções na medicina veterinária, apresentando resultados precisos e com alta sensibilidade, facilitando ainda mais o diagnóstico de coinfeção.

A observação dos resultados apresentados levam a questionamentos sobre a ausência de conhecimento da referida doença por parte dos criadores de ovinos, demonstra a necessidade adoção de medidas de controle e prevenção para evitar a propagação e manutenção desses agentes no rebanho ovino Tocantinense.

## APÊNDICES

**Quadro 1:** Distribuição das amostras de sêmen dos animais por propriedades, conforme as dez regiões do Estado do Tocantins, no ano de 2020.

REGIÕES	IDENTIFICAÇÃO PROPRIEDADES	IDENTIFICAÇÃO ANIMAIS
Norte	P1	A1 e A2
	P2	A3 a A7
	P3	A8 a A18
	P5	A34 a A42
Noroeste	P4	A19 a A33
Bico do Papagaio	P6	A43 a A44
	P7	A45 a A47
	P8	A48 a A50
Central	P9	A51 a A58
	P10	A59 a A64
Sul	P11	A65 a A68
	P12	A69 a A71
	P13	A72 a A75
Sudeste II	P14	A76 e A77
	P15	A78
Oeste	P16	A79 a A81
Jalapão	P17	A82 e A83
	P18	A84
Sudeste I	P19	A85 e A86
	P20	A87
Nordeste	P21	A88

\*P: propriedade, A: animal e n: número do animal.

**Quadro 2.** Resultados gerais obtidos através da avaliação físico-reprodutiva externa e PCR multiplex de amostras de sêmen de 88 reprodutores de 21 propriedades das dez regiões do Estado do Tocantins, ano de 2020.

PROPRIEDADES	REGIÕES	ANIMAL	ALTERAÇÕES IDENTIFICADAS NA AVALIAÇÃO FÍSICO-REPRODUTIVA EXTERNA	PCR MULTIPLEX		
				<i>A. seminis</i>	<i>H. somni</i>	<i>B. ovis</i>
P1	NORTE	A1	SEM ALTERAÇÃO	NEG	NEG	NEG
		A2	SEM ALTERAÇÃO	POS	POS	POS
P2		A3	SEM ALTERAÇÃO	POS	POS	NEG
		A4	SEM ALTERAÇÃO	POS	POS	POS
		A5	SEM ALTERAÇÃO	POS	POS	NEG
		A6	SEM ALTERAÇÃO	POS	POS	NEG
		A7	SEM ALTERAÇÃO	POS	POS	NEG
		A8	SEM ALTERAÇÃO	POS	POS	NEG
P3		A9	SEM ALTERAÇÃO	POS	POS	NEG
		A10	SEM ALTERAÇÃO	POS	POS	NEG
		A11	SEM ALTERAÇÃO	POS	POS	NEG
		A12	SEM ALTERAÇÃO	POS	POS	POS
		A13	SEM ALTERAÇÃO	POS	POS	NEG
		A14	SEM ALTERAÇÃO	NEG	NEG	NEG
			SEM ALTERAÇÃO	NEG	NEG	NEG

		A15				
		A16	SEM ALTERAÇÃO	NEG	NEG	NEG
		A17	SEM ALTERAÇÃO	NEG	NEG	NEG
		A18	SEM ALTERAÇÃO	NEG	NEG	NEG
P4	NOROESTE	A19	SEM ALTERAÇÃO	NEG	NEG	POS
		A20	SEM ALTERAÇÃO	NEG	NEG	POS
		A21	SEM ALTERAÇÃO	NEG	NEG	NEG
		A22	SEM ALTERAÇÃO	POS	POS	POS
		A23	SEM ALTERAÇÃO	NEG	NEG	POS
		A24	SEM ALTERAÇÃO	NEG	NEG	POS
		A25	SEM ALTERAÇÃO	POS	POS	POS
		A26	SEM ALTERAÇÃO	POS	NEG	NEG
		A27	SEM ALTERAÇÃO	NEG	NEG	NEG
		A28	SEM ALTERAÇÃO	NEG	NEG	POS
		A29	SEM ALTERAÇÃO	NEG	NEG	NEG
		A30	SEM ALTERAÇÃO	NEG	NEG	POS
		A31	SEM ALTERAÇÃO	NEG	NEG	NEG
		A32	SEM ALTERAÇÃO	NEG	NEG	NEG
		A33	SEM ALTERAÇÃO	NEG	NEG	NEG
		A34	SEM ALTERAÇÃO	NEG	NEG	POS

P5	NORTE	A35	SEM ALTERAÇÃO	NEG	NEG	NEG
		A36	AUMENTO DE VOLUME NO EPIDÍDIMO COM ASPECTO ARREDONDADO E FIRME À PALPAÇÃO	NEG	NEG	POS
		A37	AUMENTO DE VOLUME NO EPIDÍDIMO COM ASPECTO ARREDONDADO E FIRME À PALPAÇÃO	NEG	NEG	POS
		A38	SEM ALTERAÇÃO	NEG	NEG	POS
		A39	ASSIMETRIA EPIDIDIMÁRIA	NEG	NEG	POS
		A40	SEM ALTERAÇÃO	NEG	NEG	NEG
		A41	ASSIMETRIA TESTICULAR	NEG	NEG	POS
		A42	SEM ALTERAÇÃO	NEG	NEG	POS
		P6	BICO DO PAPAGAIO	A43	SEM ALTERAÇÃO	NEG
A44	SEM ALTERAÇÃO			NEG	NEG	POS
P7	A45	AUMENTO DE VOLUME NO EPIDÍDIMO COM ASPECTO ARREDONDADO E FIRME À PALPAÇÃO		NEG	NEG	NEG
	A46	SEM ALTERAÇÃO		NEG	NEG	POS
		SEM ALTERAÇÃO		NEG	NEG	POS



		A47				
P8		A48	SEM ALTERAÇÃO	NEG	NEG	NEG
		A49	ASSIMETRIA TESTICULAR	NEG	NEG	POS
		A50	DERMATITE BOLSA ESCROTAL	NEG	NEG	NEG
		A51	AUMENTO DE VOLUME NO EPIDÍDIMO DE ASPECTO ARREDONDADO E FIRME À PALPAÇÃO (ORQUITE)	NEG	NEG	POS
P9	CENTRAL	A52	SEM ALTERAÇÃO	NEG	NEG	POS
		A53	LESÃO INFLAMATÓRIA NO PREPÚCIO (+TITE)	POS	POS	POS
		A54	SEM ALTERAÇÃO	NEG	NEG	POS
		A55	LESÃO PREPÚCIO E AUMENTO DE VOLUME NO EPIDÍDIMO COM ASPECTO ARREDONDADO E FIRME À PALPAÇÃO	NEG	NEG	POS
		A56	ASSIMETRIA EPIDIDIMÁRIA	NEG	NEG	POS
		A57	SEM ALTERAÇÃO	NEG	NEG	NEG
		A58	SEM ALTERAÇÃO	NEG	NEG	POS
		A59	SEM ALTERAÇÃO	NEG	NEG	POS
		A60	SEM ALTERAÇÃO	POS	POS	NEG

P10		A61	SEM ALTERAÇÃO	NEG	NEG	POS
		A62	SEM ALTERAÇÃO	NEG	NEG	NEG
		A63	SEM ALTERAÇÃO	POS	POS	POS
		A64	SEM ALTERAÇÃO	POS	NEG	POS
P11	SUL	A65	SEM ALTERAÇÃO	NEG	NEG	POS
		A66	SEM ALTERAÇÃO	POS	POS	POS
		A67	SEM ALTERAÇÃO	NEG	NEG	NEG
		A68	SEM ALTERAÇÃO	NEG	NEG	NEG
P12		A69	SEM ALTERAÇÃO	NEG	NEG	POS
		A70	SEM ALTERAÇÃO	NEG	NEG	NEG
		A71	SEM ALTERAÇÃO	NEG	NEG	NEG
P13		A72	SEM ALTERAÇÃO	NEG	NEG	POS
		A73	SEM ALTERAÇÃO	NEG	NEG	POS
		A74	SEM ALTERAÇÃO	NEG	NEG	POS
		A75	SEM ALTERAÇÃO	NEG	NEG	POS
P14		SUDESTE II	A76	SEM ALTERAÇÃO	NEG	NEG
	A77		SEM ALTERAÇÃO	NEG	POS	POS
P15	A78		SEM ALTERAÇÃO	POS	NEG	NEG
P16	OESTE	A79	SEM ALTERAÇÃO	NEG	NEG	POS

		A80	ORQUITE (DOR E EDEMA)	NEG	NEG	POS
		A81	ASSIMETRIA EPIDIDIMÁRIA	NEG	NEG	NEG
P17	JALAPÃO	A82	SEM ALTERAÇÃO	POS	POS	NEG
		A83	SEM ALTERAÇÃO	NEG	NEG	NEG
P18		A84	SEM ALTERAÇÃO	POS	POS	NEG
P19	SUDESTE I	A85	SEM ALTERAÇÃO	POS	POS	NEG
		A86	SEM ALTERAÇÃO	POS	POS	NEG
P20		A87	SEM ALTERAÇÃO	POS	POS	NEG
P21	NORDESTE	A88	SEM ALTERAÇÃO	NEG	NEG	NEG

\*P: propriedade, A: animal e n: número do animal.

**Quadro 3.** Resultados gerais obtidos através da PCR multiplex de amostras de sêmen de 88 reprodutores das dez regiões do Estado do Tocantins, ano de 2020.

REGIÕES	n	Positivos <i>A. seminis</i>	%	Positivos <i>H. somni</i>	%	Positivos <i>B. ovis</i>	%
NORTE	27	12	44,4	12	44,4	10	37,0
NOROESTE	15	3	20,0	2	13,3	8	53,3
BICO DO PAPAGAIO	8	0	0,0	0	0,0	5	62,5
CENTRAL	14	4	28,6	3	21,4	11	78,6
SUL	11	1	9,1	1	9,1	7	63,6
SUDESTE II	5	3	60,0	3	60,0	1	20,0
OESTE	3	0	0,0	0	0,0	2	66,7
JALAPÃO	3	2	66,7	2	66,7	0	0,0
SUDESTE I	1	1	100,0	1	100,0	0	0,0
NORDESTE	1	0	0,0	0	0,0	0	0,0

\*n: número de animais.